



FACULTAD DE
ODONTOLOGÍA

**FACULTAD DE ODONTOLOGÍA
UNIVERSIDAD NACIONAL DE CUYO**

**ESPECIALIZACIÓN EN ODONTOLOGÍA PARA EL NIÑO Y EL
ADOLESCENTE**

**TRABAJO FINAL PARA OPTAR AL TÍTULO DE ESPECIALISTA EN
ODONTOLOGÍA PARA NIÑOS Y ADOLESCENTES**

Título:

HIPOMINERALIZACIÓN MOLAR- INCISIVA

Alumna:

Od. María Ligia FARIAS

Director

Prof. Mag. Claudia Nélide FERNÁNDEZ

Abril, 2020

ÍNDICE GENERAL

	PÁGINA
ÍNDICE GENERAL	I
INDICE DE TABLAS Y FIGURAS	III
SIGLAS	IV
RESUMEN	1
ABSTRACT	2
INTRODUCCIÓN	3
CAPITULO I: LA HIPOMINERALIZACIÓN MOLAR INCISIVA COMO PARTE DE LOS DEFECTOS DE DESARROLLO DEL ESMALTE	5
1.1 LOS DEFECTOS DE DESARROLLO DEL ESMALTE	5
1.2 CLASIFICACIÓN DE LOS DEFECTOS DE DESARROLLO DEL ESMALTE	6
1.2.1 CRITERIOS CLÍNICOS	6
1.2.2. TERMINOLOGÍA DE LOS DDE	7
1.3 ÍNDICES PARA DDE	8
1.4 CONSIDERACIONES SOBRE LA NOMENCLATURA Y CLASIFICACIÓN PARA HMI	10
CAPÍTULO II: HIPOMINERALIZACIÓN MOLAR- INCISIVA	13
2.1 HISTOPATOLOGÍA DE LA HMI	14
2.1.1 MINERALIZACIÓN DE LA MATRIZ ORGÁNICA Y SUS POSIBLES DEFECTOS	17
2.2 EL COMPONENTE GENÉTICO EN LA ETIOLOGÍA DE LA HMI	19
2.3 EL COMPONENTE EPIGNÉTICO EN LA ETIOLOGÍA DE HMI	21
2.3.1 FACTORES ETIOLÓGICOS PRENATALES	21
2.3.2 FACTORES ETIOLÓGICOS PERINATALES	22
2.3.3 FACTORES ETIOLÓGICOS POSTNATALES	23
2. 4 DIAGNÓSTICO DE HMI	25
2.4.1 DIAGNÓSTICO DIFERENCIAL	26
2.5 EPIDEMIOLOGÍA DE HMI	27
2.5.1 FRECUENCIA DE HMI EN DENTICIÓN PERMANENTE	27
2.5.2. FRECUENCIA DE HMI EN DENTICIÓN TEMPORARIA	29
CAPITULO III: ABORDAJE DE LA HMI DESDE LA ODONTOPEDIATRÍA	30
3.1 DETECCIÓN TEMPRANA DE HMI	31
3.2 PREVENCIÓN DE PÉRDIDA DE ESTRUCTURA Y CARIES DENTAL POR HMI	32
3.2.1 TRATAMIENTOS PARA LOS CASOS DE HMI LEVES	33

3.3 RECONSTRUCCIÓN DENTARIA	37
3.3.1 TRATAMIENTOS PARA LOS CASOS DE HMI MODERADOS A GRAVES	37
3.3.2 RESTAURACIONES CON IONÓMERO VITREO	38
3.3.3 RESTAURACIONES DE RESINA COMPUESTA	38
3.4 CORONAS PREFORMADAS	39
3.4.1 <i>CORONAS PREFORMADAS DE METAL</i>	39
3.4.2 CORONAS PREFORMADAS DE ZIRCONIA	39
3.4.3 CORONAS DE CONFECCIÓN EN LABORATORIO	40
3.5 CARILLAS DE PORCELANA	40
3.6 INCRUSTACIONES, CORONAS O CARILLAS POR CAD-CAM	41
3.7 EXTRACCIÓN DENTARIA Y TRATAMIENTO DE ORTODONCIA	41
CONCLUSIÓN	43
BIBLIOGRAFIA	45

INDICE DE TABLAS Y FIGURAS

	PÁGINA
Tabla 1. Índice DDE modificado FDI, 1992)	9
Tabla 2: Descripción de las DDE (Naranjo Sierra <i>et al</i> , 2013).	11
Figura 1: Ilustraciones muestran a modo de ejemplo como se indican los defectos anteriormente descritos (Naranjo Sierra <i>et al.</i> , 2013).	10
Figura 2: Ilustraciones de lesiones por HMI tomadas de Weerheijm <i>et al.</i> , (2003)	12
Figura 3: Esquema de los distintos fenotipos para HMI propuestos por Mittal (2016)	20

SIGLAS

AMBN: Ameloblastina- cromosoma 4

AMT: Amelitin

ATPasa: Adenositrifosfatasa

CAD: Conexión amelo-dentinaria

CAD-CAM: Diseño asistido por computadora – Fabricación asistida por computación.

DDE: Defectos del desarrollo del esmalte

DDEm: Índice de defectos del desarrollo modificado

DSP: Sialofosfoproteína

EAPD: Academia Europea de Odontología Pediátrica

ENA: Enamelsin -cromosoma 11

ENAM: Enamelina

Et al.,: Y colaboradores

FDI: Federación Dental Internacional

HCP: Hipomineralización en caninos primarios

HE: Hipoplasia del esmalte

HI: Hipomineralización del esmalte que afecta solo a los incisivos permanentes

HM: Hipomineralización del esmalte, afecta solo a los primeros molares permanentes

HM+I Hipomineralización, afecta a primeros molares e incisivos permanentes

HMD: Hipomineralización decidua

HMI: Hipomineralización Molar-Incisiva

HMIO: Hipomineralización del esmalte que afecta a uno de los caninos, premolares o al segundo molar con al menos un primer molar permanente, pudiendo afectarse los incisivos.

HSMP: Hipomineralización en segundos molares primarios

KLK4: calicreína

LM332: Laminin y2

MMP: Metaloproteinasas de matriz 20

NaOCI: Hipoclorito de sodio

NoPMP: Hipomineralización del esmalte que afecta a uno de los caninos o premolares o al segundo molar, no a los primeros molares permanentes y los incisivos permanentes pueden verse afectados.

PCB: policlorobifenilos

PEB: Rupturas post eruptivas

PMP: Primer Molar permanente

SBA: Adhesivos mono componentes

SEA: Adhesivos autograbantes

TEGDMA: Dimetacrilato de tetraetilenglicol

TUFT1: tuftelina-cromosoma 1

TSIF: Índice de fluorosis de la superficie dental

RESUMEN

La Hipomineralización Molar - Incisiva forma parte de los defectos del desarrollo del esmalte producidos durante la fase de mineralización en la amelogénesis, dando como resultado niveles bajos de calcio y fosfato. Su prevalencia en el mundo varía de un 3% a un 40%. Este defecto cualitativo, se presenta en el esmalte clínicamente, como cambios en la traslucidez y en el matiz (opacidades demarcadas) que va desde un color blanco crema a un amarillo amarronado.

La hipomineralización afecta frecuentemente a primeros molares y a incisivos permanentes, pudiendo afectar a la dentición temporaria, con mayor frecuencia a 2dos molares y caninos temporarios. Su etiología no es clara y parece estar asociada a factores prenatales, perinatales y al medio ambiente. El diagnóstico precoz de las lesiones determinará el plan de tratamiento, dependiendo de la severidad de las mismas. En casos leves se cuenta con materiales sellantes y remineralizantes, y en casos moderados se opta por resinas compuestas, coronas preformadas y de laboratorio. En situaciones más graves la indicación es la exodoncia. Por todo lo expuesto, es fundamental fortalecer al paciente y a los padres en cuanto a las medidas preventivas.

ABSTRACT

Molar Incisor Hypomineralization is part of the enamel development defects produced during the mineralization phase in amelogenesis, resulting in low calcium and phosphate levels. Its prevalence in the world varies from 3% to 40%. This qualitative defect appears clinically in enamel, as changes in translucency and hue (demarcated opacities) ranging from creamy white to brownish yellow.

Hypomineralization frequently affects the first molars and the permanent incisors, and may affect the temporary dentition, most often the second molars and the temporary canines. Its etiology is unclear and appears to be associated with prenatal, perinatal and environmental factors. Early diagnosis of injuries will determine the treatment plan, depending on the severity of the injuries. In mild cases there are sealing and remineralizing materials, and in moderate cases it is selected the composite resins, or preformed and laboratory crowns. In more serious situations the indication is tooth extraction. For all of the above, it is essential to strengthen the patient and parents regarding preventive measures.

INTRODUCCIÓN

Los defectos del desarrollo del esmalte, se definen como alteraciones en la calidad y cantidad del esmalte, causada por irrupción y / o daño al órgano del esmalte durante el proceso de amelogénesis (Suckling, 1989), Dentro de esta amplia familia, la Hipomineralización Molar- Incisiva es un defecto que viene siendo alertado desde los años 70, en aquel momento se comenzó a visualizar un incremento de las lesiones a nivel de molares e incisivos permanentes en niños nacidos entre 1966 y 1974. Koch en 1987, en su estudio obtuvo una prevalencia del 15% (Koch, 1987).

El término, Hipomineralización Molar- Incisiva (HMI), se empezó a utilizar a partir del año 2003, aceptado en la Reunión cumbre realizada en Atenas por la Academia Europea de odontopediatría. (Weerheijm *et al.*, 2003)

Esta alteración se manifiesta en el esmalte con opacidades anormales y delimitadas que presentan una coloración que varía desde el blanquecino cremoso al marrón amarillento (Koch, 1987).

Actualmente la frecuencia de prevalencia de la Hipomineralización Molar - Incisiva a nivel mundial oscila entre 0,48%- 2,9% al 40%-44% (Schmalfuss *et al.*, 2015) (Pentapati *et al.*, 2017). En Argentina de acuerdo a un estudio realizado por Biondi en 2013 la prevalencia de HMI es de 15,9%, para la dentición permanente (Biondi, 2013).

La dentición primaria también se ve afectada, aunque son pocos estudios los encontrados al respecto. Si es claro, que la presencia de esta patología en dentición temporaria es un factor predictor de hipomineralización en molares permanentes ya que el desarrollo de los mismos, coincide con la mineralización de las piezas primarias (da Silva Figueredo *et al.*, 2017).

Con respecto a la etiología de HMI, se fue asociando, a componentes de origen sistémico, enfermedades prenatales, peri y postnatales, y también al medio ambiente (Lygidakis *et al.*, 2008).

En la actualidad no es del todo clara su etiología, para el diagnóstico, debe tenerse en cuenta muchos factores en torno al huésped, lo que puede afirmarse, es, que es una alteración cualitativa, generada durante el período de organogénesis más precisamente en la fase mineralización llevada a cabo por proteínas del esmalte encargadas de dicho proceso (Biondi *et al.*, 2010).

El presente trabajo tiene como objetivo realizar una investigación bibliográfica acerca de la HMI, considerando que ésta se ha convertido en una patología dentaria emergente. Para ello se lo ha organizado en tres capítulos, ubicando en el primero, a la HMI como parte de los defectos del desarrollo del esmalte. En él, se narra cómo durante el trascurso del tiempo se fue construyendo una nomenclatura para nombrarla, diagnosticarla separándola de otros defectos que también tienen como blanco al tejido adamantino.

En el capítulo II, se describe la histopatología involucrada en el desarrollo del esmalte y en el defecto de hipomineralización, además de los componentes genéticos y otros posibles agentes etiológicos involucrados, incluyendo también las diferencias diagnósticas y la prevalencia de la patología en las dos denticiones.

Por último, en el capítulo III, se trata el abordaje de la HMI desde la odontopediatría, puntualizando la prevención y el tratamiento de las lesiones generadas sobre el esmalte, presentando las terapéuticas más novedosas al respecto.

En el abordaje de la HMI, el objetivo por parte del odontopediatra, debe centrarse en el diagnóstico precoz, que permita el tratamiento oportuno, y sobre todo el mantenimiento del espacio y configuración oclusal de los pacientes afectados (Lygidakis *et al.*, 2010).

CAPITULO I

LA HIPOMINERALIZACIÓN MOLAR - INCISIVA COMO PARTE DE LOS DEFECTOS DE DESARROLLO DEL ESMALTE

1.1. LOS DEFECTOS DE DESARROLLO DEL ESMALTE

Los defectos del desarrollo del esmalte (DDE) forman parte de las anomalías de estructura del órgano dentario, dados durante la etapa de histodiferenciación, aposición y calcificación. Es por ello que la HMI está incluida dentro de la clasificación de los defectos del desarrollo del esmalte, ya que se presenta como opacidades de tipo demarcadas de aspecto blanco- amarillento en molares e incisivos permanentes (Biondi y Cortese, 2018).

Los DDE, se definen como alteraciones en la calidad y cantidad del esmalte, causada por irrupción y/o daño al órgano del esmalte durante el proceso de amelogénesis (Suckling, 1989).

Cualquier alteración durante la formación del esmalte genera un daño permanente ya que el ameloblasto presenta escasa capacidad reparativa (Simer *et al.*, 2010).

El daño ocasionado en la superficie adamantina indica la naturaleza del hecho y el tiempo en el cual los factores adversos las ocasionaron (Mahoney, 2008) (Mahoney, 2010)

El aspecto clínico del defecto depende de la etapa de desarrollo durante en el cual ocurre la falla, así como el alcance y la duración de ésta (Richard *et al.*, 1986) (Aoba y Fejerskov, 2002). Es por ello que, la hipoplasia del esmalte (HE) es un defecto cuantitativo y presenta un esmalte de escaso espesor, mientras que la hipomineralización del esmalte es una cualidad deficiente del

esmalte que presenta alteraciones en la translucidez y opacidad que pueden ser difusas o demarcadas y de color variado, blanco, amarillo o marrón (Suckling, 1989).

Los DDE pueden tener un impacto significativo en la salud oral y estética, dando como resultado sensibilidad dental y funciones oclusales alteradas (Suckling, 1989).

1.2. CLASIFICACIÓN DE LOS DEFECTOS DE DESARROLLO DEL ESMALTE

1.2.1 CRITERIOS CLÍNICOS

Los cambios en la mineralización del esmalte, se observan clínicamente como zonas opacas que van del color blanco al marrón-café. En las opacidades donde el color se torna más oscuro, el grado de mineralización es menor y se encuentra en relación con un aumento de las proteínas de la matriz del esmalte (Farah *et al.*, 2010).

Las alteraciones de color dadas por la hipomineralización presentan diferencias con las de las pigmentaciones o decoloraciones internalizadas, generadas por incorporación de pigmentos extrínsecos en el interior del tejido dentario. Éstas se forman en lesiones cariosas incipientes y en algunos DDE que presentan superficies porosas, tal es el caso de las opacidades difusas que produce la fluorosis dental (Addy *et al.*, 1995).

Otro defecto del desarrollo del esmalte es la hipoplasia. En este caso la alteración se produce en la fase de secreción, que varía desde un retraso en el ritmo de crecimiento o una detención durante la producción del esmalte por parte de algunos ameloblastos hasta la muerte de un conjunto de ellos, dando por finalizada la fase secretora de la matriz. Clínicamente se observa la ausencia parcial o total del esmalte encontrándose los bordes redondeados (Trancho y Robledo, 2000).

1.2.2. TERMINOLOGÍA DE LOS DDE

De acuerdo a Naranjo Sierra y colaboradores en 2013, los defectos del desarrollo se clasifican en:

Hipoplasia: defecto que involucra la superficie del esmalte y se asocia con un espesor reducido y localizado. Puede ocurrir en forma de a) fosas únicas o múltiples, superficiales o profundas, aisladas u organizadas horizontalmente a través de la superficie dental; b) surcos simples o múltiples, estrechos o amplios (máximo 2 mm), o ausencia parcial o completa de esmalte sobre un área considerable de dentina. El esmalte de espesor reducido, puede ser translúcido u opaco.

Opacidad demarcada: defecto que involucra una alteración en la translucidez del esmalte en grado variable. El esmalte afectado es de espesor normal con una superficie lisa, observable clínicamente. Es fácilmente distinguible de un esmalte normal adyacente y puede ser de color blanco, crema, amarillo o café. Las lesiones varían en extensión, localización y distribución en la boca. Algunas lesiones mantienen una superficie translúcida, mientras que en otras son de apariencia mate.

Opacidad difusa: defecto que involucra una alteración en la translucidez del esmalte en grado variable. El esmalte afectado es de espesor normal y en la erupción tiene una superficie relativamente suave y su color es blanco. No hay nitidez en los límites del esmalte sano adyacente con el afectado y puede ser de distribución:

- Lineal: líneas blancas de opacidad que siguen las líneas de desarrollo de los dientes. Puede ocurrir confluencia de líneas adyacentes.

- Parche: áreas nubosas irregulares de opacidad sin márgenes bien definidos.

- Confluente: irregularidades difusas que se confunden en un área blanca tiza, que se extiende de mesial a distal, cubren toda la superficie o están confinadas a un área localizada de la superficie dental.

- Parche confluente más pigmentación o pérdida de esmalte: cambios posteruptivos de color o pérdida de esmalte relacionada solo con áreas

hipomineralizadas. Por ejemplo, apariencia de pérdida en fosas o áreas amplias de esmalte rodeadas por esmalte blanco tiza o pigmentado.

1.3. ÍNDICES PARA DDE

Las clasificaciones han evolucionado de acuerdo a las actualizaciones de los índices que se han utilizado para medir las DDE (Naranjo Sierra *et al.*, 2013).

En la revisión de Clarkson en 1989 se nombra distintos índices de distintos autores que datan desde 1961, como Loose y Col, o Smith en 1983. Éste, reporta que de manera general, todos clasifican los DDE en opacidades, hipoplasias y pigmentaciones o decoloraciones del esmalte (Clarkson, 1989).

Más tarde surgieron los índices de Clarckson y Mullane en 1989, y el de DDE modificado de la Federación Dental Internacional (FDI) en 1992, dichos autores, clasificaron los DDE en opacidades demarcadas, difusas e hipoplásicas (Clarckson - Mullane, 1989).

En el 2001 Brook y col, publican otro índice que fusiona las dos categorías de opacidades, dejan la categoría de hipoplasia y agregan la de fracturas posteruptivas (Naranjo sierra *et al.*, 2013).

El índice de la FDI, (Federación Dental Internacional) propuesto en 1982 (tabla 2), según Clarkson, fue muy discutido porque los criterios de examen eran reprochables, la clasificación de DDE no era apropiada y no registraba gravedad. Debido a lo complicado de analizar, dicho índice fue rechazado por la OMS y no fue recomendado en la 3era edición de Métodos básicos para estudios de salud oral de 1987 (Naranjo Sierra *et al.*, 2013).

Clarkson y Mullane en 1989 revisaron los estudios epidemiológicos que utilizaron el índice DDE y coincidieron con los investigadores en que la clasificación basada en el color no era apropiada, por lo que clasificaron a las opacidades con base en la demarcación y determinaron dos subtipos: las demarcadas y las difusas. Dejaron una categoría para la hipoplasia y otra para defectos no clasificables en las anteriores; modificaron las subcategorías de los DDE principales y registraron su extensión. Los estudios con este índice obtuvieron una mejor aceptación (Naranjo Sierra *et al.*, 2013).

Alrededor del mismo año, una comisión del FDI liderada por Clarkson evaluó el índice propuesto en 1982 y concluyó, que era importante, definir con claridad la terminología, estandarizarla y clasificarla para facilitar la comparación de los estudios y conocer la prevalencia de los DDE. Es así que, bajo estas premisas, en 1992, la FDI publica una versión modificada del índice DDE en donde:

- Se reclasifican los DDE basados en la apariencia macroscópica.
- Se les asigna color solo a las opacidades demarcadas dado que la alteración de color en las opacidades difusas era secundaria.
- Se amplía el rango para descripción de las subcategorías de opacidades difusas.
- Se reducen las subcategorías de hipoplasias.
- Se elimina el término decoloración y se reemplaza por la categoría: otros defectos.
- Se permite el ingreso de combinaciones de defectos con códigos adicionales.
- Se incluye el registro de la extensión del defecto. (Naranjo Sierra *et al.*, 2013).

El índice modificado, con sus categorías, subcategorías y los criterios para medir extensión del defecto por la FDI en 1992, es el siguiente (Naranjo Sierra *et al.*, 2013) (Tabla 1), (figura 1).

Tabla 1. Índice DDE modificado FDI, 1992)

Tipo de afectación de tejido	Sin afectación	0: normal
	Opacidad demarcada	1: Blanco/crema 2: Amarillo/marrón
	Opacidad difusa	3: Lineal 4: Parche 5: Confluente 6: Confluente/parche + pigmentación + pérdida de esmalte
	Hipoplasia	7: Fosas 8: Con ausencia total del esmalte 9: Cualquier otro defecto
Combinaciones:	A: Demarcada y difusa B: Demarcada e hipoplasia C: Difusa e hipoplasia D: Todos los tres defectos	
Extensión	0: Normal 1: Menos de 1/3 2: De 1/3 a 2/3 3: Más de 2/3	

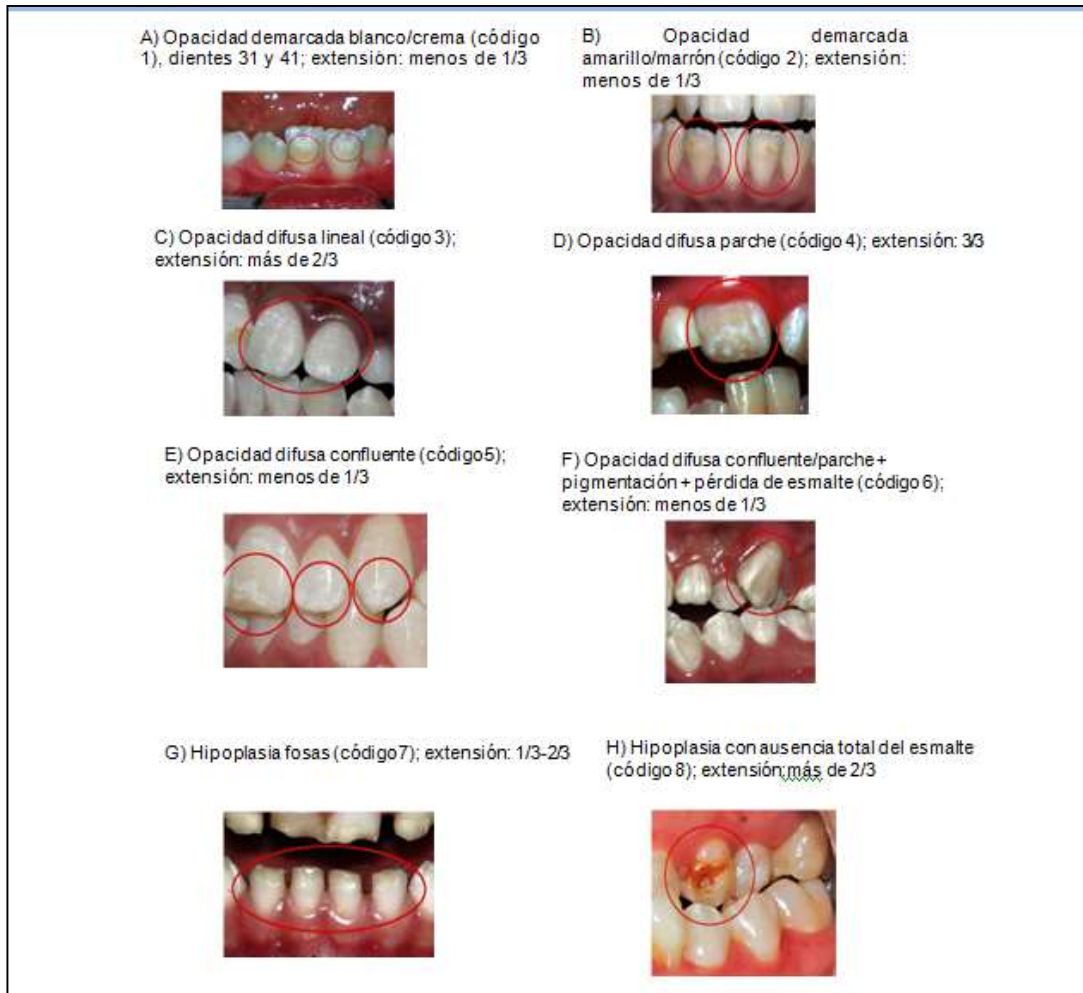


Figura 1- Las ilustraciones muestran a modo de ejemplo como se indican los defectos anteriormente descritos (en Naranjo Sierra et al, 2013)

1.4. CONSIDERACIONES SOBRE LA NOMENCLATURA Y CLASIFICACIÓN PARA HMI

Como las opacidades demarcadas era una constante en diferentes estudios en Europa, la Academia Europea de Odontología Pediátrica consideró formular criterios específicos para su registro incluyendo en él, opacidades demarcadas eventos posteruptivos como fracturas, restauraciones y extracciones debidas al defecto (Weerheijm *et al.*, 2003).

La tabla 2, muestra una recopilación de cómo se han ido describiendo las DDE, destacando, en este caso, la terminología para HMI a lo largo de los años (Naranjo Sierra *et al.*, 2013).

Tabla 2: Descripción de las DDE (Naranjo Sierra et al, 2013).

Termino Común	Término Alternativo
Defectos del desarrollo del esmalte	Defectos no Cariosos del esmalte
Fluorosis Dental*	Fluorosis del esmalte* Esmalte moteado** Opacidad fluorada* Hipomineralizaciones generalizadas***
Opacidades del Esmalte**	Hipoplasia interna del esmalte*** Opacidades del desarrollo* Opacidades idiopáticas* Opacidades no fluoradas* Opacidades demarcadas** Opacidades difusas** Opacidades Confluentes** Hipocalcificaciones*** Esmalte moteado**no endémico* Manchas opacas** Hipomineralizaciones localizada***
Hipoplasia del Esmalte**	Aplasia*** Hipoplasia externa** Pérdida del esmalte**** Surcos y fosas en el esmalte**
Decoloración del esmalte**	Pigmentación**por tetraciclina* Mancha** por tetraciclina*
Hipomineralización de dientes permanentes****	Molares de queso** Hipomineralización*** del esmalte en los primeros molares permanentes**** Primeros molares permanentes**** hipomineralizados*** Hipomineralización***no fluorada* en primeros molares permanentes**** Hipomineralización molar - incisivo (HMI)

Criterios basados en: Agente causal *, Apariencia clínica **, Histopatología del defecto***

Si bien el índice de DDE modificado permitía medir los defectos causados por la Hipomineralización Molar - Incisiva, en el año 2003 la Asociación Europea de Odontología Pediátrica (figura 2) estableció criterios epidemiológicos específicos para HMI y son (Weerheijm *et al.*, 2003):

- 0 – Normal
- 1 – Opacidad demarcada
- 2 – Ruptura o fractura del esmalte post erupción
- 3 – Restauraciones Atípicas

4 – Extracción de molares por HMI

5 – Molar o incisivo inutilizado no erupcionado, debido a HMI

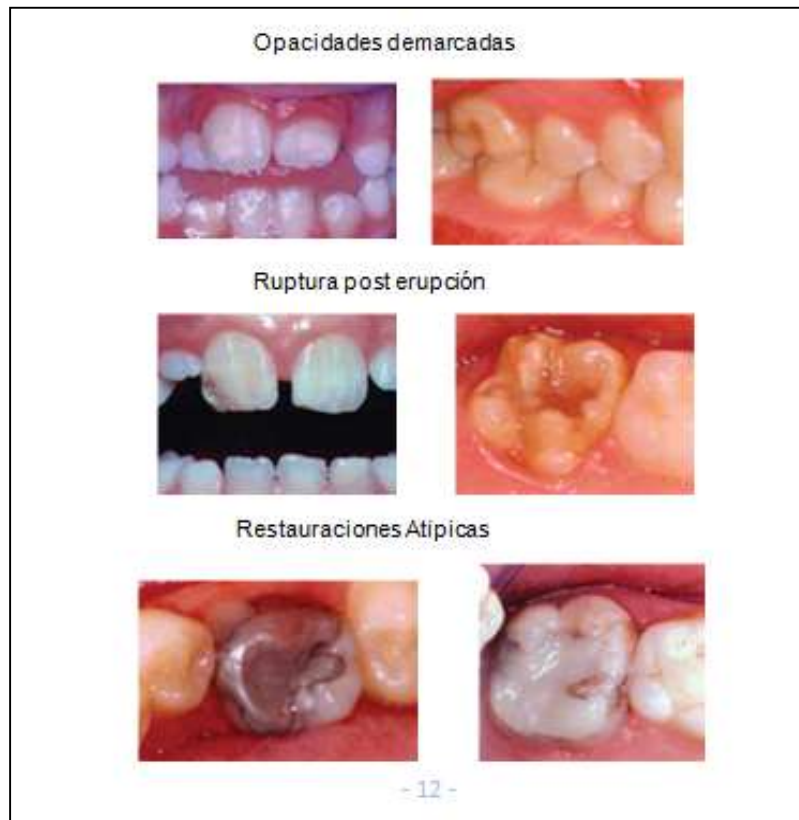


Figura 2- Ilustraciones de lesiones por HMI, en Weerheijm et al 2003

CAPÍTULO II

HIPOMINERALIZACIÓN MOLAR - INCISIVA

La Hipomineralización Molar - Incisiva es una patología sistémica que se presenta con la desmineralización del esmalte en los primeros molares permanentes pudiendo afectar a uno de ellos o a los cuatro molares. Conjuntamente, dicha afección puede alcanzar a los incisivos definitivos (Weerhjeim *et al.*, 2001).

Aunque se desconoce a ciencia cierta su etiología, es poco probable que la HMI sea causada por un solo factor etiológico, es más factible que sea por una combinación de factores sistémicos y externos, pudiendo estar relacionado al estilo de vida o a problemas ambientales (Gatón Hernandez *et al.*, 2020).

Las alteraciones que se producen durante la amelogénesis en la fase de secreción de la matriz dentaria generan defectos estructurales del esmalte de tipo cuantitativo o también conocidos como hipoplasias, obteniendo un esmalte de menor espesor en forma local. Mientras que, si la alteración se produce durante la fase de maduración o de mineralización se producen defectos de tipo cualitativo o hipomineralizaciones conocidas también como opacidades, que por lo general afectan a primeros molares e incisivos permanentes (Biondi *et al.*, 2010).

Como consecuencia la hipomineralización es un defecto del desarrollo del esmalte generado durante el proceso de maduración y mineralización dando como resultado un esmalte de estructura mineral incompleta (Jalevik *et al.*, 2005).

Los primeros casos de Hipomineralización Molar - incisiva del esmalte reportados, datan del año 1970 aproximadamente, lamentablemente no fueron diagnosticados con certeza dado que hasta ese momento la HMI no era considerada como entidad patológica, hasta 33 años después, que fue aceptada

por la Academia Europea de Odontología Pediátrica en Atenas (2003) (Weerheijm - Méjare 2003) (Weerheijm *et al.*, 2003).

No obstante, en el año 2000, en el congreso de la Asociación Europea de Odontopediatría, comenzaron los acuerdos para una definición y una nomenclatura para el defecto mineral, basados en los estudios realizados por Alaluusa; Leppeiemi y Weerheijm alrededor del año 1996 (Alfaro *et al.*, 2018).

Fue Weerheijm y colaboradores, en el año 2001 quienes proponen el nombre de “Hipomineralización Molar - Incisiva”, aceptada en 2003 por la Academia Europea de Odontopediatría en la Reunión llevada a cabo en Atenas. Allí se establecieron los criterios en términos de estudios epidemiológicos utilizados también en la práctica clínica, utilizando como premisa:

- Examinar los seis incisivos y los cuatro primeros molares permanentes a la edad de 8 años idealmente.
- Examinar las piezas con previa profilaxis y en condiciones de humedad de las mismas.
- En cada pieza examinada se debe consignar: ausencia o presencia de opacidades, ruptura posteruptiva del esmalte, restauraciones atípicas, extracción con origen en HMI y molares o incisivos sin erupcionar (Weerheijm *et al.*, 2003).

2.1. HISTOPATOLOGÍA DE LA HMI

El esmalte es un tejido de alto contenido mineral secretado por los ameloblastos; se diferencia dentro del epitelio interno del órgano del esmalte. Al iniciarse la amelogénesis, a partir de la secreción de la matriz del esmalte, aparecen en su interior los cristales de hidroxapatita. En la hipomineralización los cristales se encuentran menos compactados y desorganizados en áreas porosas por lo que se deduce que la alteración se genera en la fase de maduración (Jalevik *et al.*, 2005).

Para comprender la histopatología de la HMI, primero es necesario mencionar los mecanismos que se llevan a cabo en la amelogénesis haciendo énfasis en el desarrollo y mineralización de la matriz orgánica del esmalte.

La amelogénesis, es conocida como el mecanismo de formación del esmalte, pudiendo dividirse en dos grandes etapas:

- elaboración de una matriz orgánica extracelular.
- mineralización de la matriz orgánica, esta abarca dos puntos: formación -elongación de los cristales y la remoción de la materia orgánica y maduración del cristal (Gomez de Ferraris *et al.*, 2002).

Los cambios que sufren los ameloblastos durante su ciclo vital, permiten que se lleve a cabo la formación final del esmalte, y este proceso se resumen en:

Etapá morfogénica: Se determina la forma de la conexión amelodentinaria (CAD) y de la corona. Los preameloblastos inician el proceso de expresión y secreción de tuftelina, sialofosfoproteína dentinaria (DSP) y de ATPasa dependiente de calcio (Gomez de Ferraris *et al.*, 2002).

Etapá de organización y diferenciación: Coincide con el estadio de campana en la organogénesis, las células del epitelio interno del esmalte inducen por medio de la producción de una proteína, a las células mesenquimáticas adyacentes a diferenciarse en odontoblastos. Los ameloblastos cambian de polaridad alargándose y se preparan para convertirse en ameloblastos secretores activos (Chiejo, 2014).

Etapá de secreción: En el extremo apical de los ameloblastos se producen alargamientos, es decir, comienzan a desarrollarse los procesos de Tomes (prolongaciones cónicas de citoplasma), responsables de la formación de los prismas del esmalte y de la disposición de los cristales. Una vez producidos los alargamientos en los ameloblastos, comienza la secreción de proteínas (amelogeninas) del esmalte y de matriz orgánica que va depositándose inicialmente a nivel de la conexión amelodentinaria. Los ameloblastos que se encuentran próximos a las cúspides son los que alcanzan la máxima diferenciación secretora para sintetizar y segregar proteínas específicas de la matriz del esmalte (Gomez de Ferraris *et al.*, 2002).

Etapá de maduración: En la matriz comienza el proceso de mineralización. Los cristales formados aumentan de tamaño. La mineralización

se lleva a cabo desde la conexión amelodentinaria hacia los vértices cuspidados y continúan en la parte lateral de la corona, siguiendo un patrón de depósito incremental. En este proceso se secreta enamelina permitiendo la maduración del esmalte (Chiejo, 2014).

El proceso de Tomes desaparece y en el polo proximal de cada ameloblasto, surgen microvellosidades e invaginaciones, convirtiéndolo en una célula con capacidad absorptiva. Esto permite la eliminación de agua y de matriz orgánica, aumentando la matriz inorgánica, lo que irá configurando el esmalte maduro. Los ameloblastos sintetizan abundante ATPasa dependiente del calcio, enzimas lisosomales y fosfatasa alcalina. Además, interviene en la regulación del transporte del calcio (parvalbúmina) y del bicarbonato, conformando un tapón para la matriz del esmalte y para el desarrollo y crecimiento de los cristales de hidroxiapatita (Gomez de Ferraris, *et al.*, 2002).

La última secreción ameloblástica luego de la mineralización, es una cutícula orgánica sobre la superficie del esmalte llamada cutícula primaria o del desarrollo, a este acontecimiento se lo denomina estadio protector de la función del ameloblasto. Llevado a cabo este proceso, los ameloblastos se acortan y el estrato intermedio y el epitelio externo del esmalte se fusionan, formando el epitelio reducido del esmalte, estructura que permanece hasta la erupción dentaria (Chiejo, 2014).

Componentes de la matriz orgánica del esmalte

La matriz orgánica del esmalte secretor, está compuesta por proteínas, tales como, amelogeninas que representa el 90% de las proteínas totales y metaloproteasas. En el esmalte maduro encontramos otras proteínas, como, enamelinas, ameloblastinas y proteasas MMP20 (Duverger *et al.*, 2017)

El contenido proteico del esmalte inicial es de un 20% y del esmalte maduro es de 0,36% esto se produce porque al madurar el tejido adamantino, el contenido inorgánico aumenta disminuyendo el orgánico. Durante el período de maduración, se extraen selectivamente del material proteico, las amelogeninas, dejando solo las enamelinas, que se unen fuertemente a la superficie de los cristales del esmalte (Gomez de Ferraris *et al.*, 2002).

2.1.1. MINERALIZACIÓN DE LA MATRIZ ORGÁNICA Y SUS POSIBLES DEFECTOS

La fase de mineralización es de suma importancia ya que las alteraciones del esmalte (defectos) se vinculan directamente a los cambios que ocurren en la etapa de maduración, donde el período crítico, está dado por el pasaje de esmalte inmaduro a maduro (Biondi *et al.*, 2010).

El inicio de la mineralización de la matriz orgánica, está dado por la presencia de tuftelina y sialofosfoproteína en la unión amelodentinaria, ya que tiene la capacidad de adherirse a la porción mineral. Entre los primeros cristales formados se encuentra la amelogenina, previniendo la fractura de los cristales iniciales. La enamelina ubicada en la matriz orgánica, le da soporte a la estructura del cristal. Las proteínas del esmalte, ayudan a regular la forma y el tamaño de éste, modulando e inhibiendo un crecimiento anómalo del mismo, o impidiendo la interacción con otras sustancias, como la albúmina que es un inhibidor de la hidroxiapatita y por lo tanto del crecimiento del cristal (Gomez de Ferraris *et al.*, 2002).

En la última fase de la mineralización la ameloblastina se encarga de configurar los límites y la vaina de los prismas. El aporte de calcio y fosfato brindado por los ameloblastos proviene de capilares del saco invaginados en el órgano del esmalte y se incorporan a la matriz gracias a diversas proteínas que ayudan con el transporte desde distintos puntos del ameloblasto (Gomez de Ferraris, *et al.*, 2002).

En el esmalte adulto de una pieza dentaria erupcionada, continua la incorporación de iones minerales en su superficie (ganancia de material calcificado), mecanismo que se conoce como remineralización, encontrándose en relación directa con la permeabilidad adamantina (Castellanos *et al.*, 2013)

Generalmente, el desarrollo de la Hipomineralización Molar - Incisiva tiene lugar durante los tres primeros años de vida, período en el cual se desarrolla el proceso de mineralización de la corona de primeros molares, incisivos y caninos permanentes. A pesar que en la composición del esmalte existe un defecto mineral, como es la porosidad, donde los prismas ofrecen una morfología alterada, el espesor en un principio se presenta intacto. Las propiedades

mecánicas del esmalte defectuoso se asemejan a las de la dentina, y la dureza y el módulo de elasticidad se reducen en forma lineal desde esmalte cervical, clínicamente normal, a la región oclusal hipomineralizada (Jalevik - Noren, 2001).

La bibliografía sobre la mineralización de los primeros molares basados en estudios histológicos y radiográficos, evidencia que los primeros signos de mineralización se observan en los vértices de las cúspides cercano al nacimiento o posterior (Simpson - Kunos, 1998).

Dentro de los seis meses de vida extrauterina, las cuatro cúspides de los molares se unen, al final del primer año de vida, la deposición de la matriz del esmalte se completa en la mitad oclusal de la corona, continuando la fase de maduración temprana (Alaluusua, 2010).

La injuria temprana en el ameloblasto puede influir en él, de tres maneras distintas. La primera, imposibilitándolo para depositar de forma correcta las proteínas, lo que conllevaría a una maduración poco precisa del esmalte. La segunda que el ameloblasto altere por completo su función, si el daño se produce entre las etapas de secreción- maduración. Y la tercera, que el problema se presente en el momento de la maduración donde la matriz orgánica no pueda reabsorberse y los iones de calcio y fosfato no puedan mejorar el aspecto del cristal (Fragell *et al.*, 2013).

Cabe destacar que la hipomineralización de molares e incisivos permanentes, comienza a nivel de la unión amelodentinaria al igual que el inicio de la mineralización normal del esmalte, y no afecta a la zona cervical; es por ello que se puede afirmar que la injuria o daño producido en el ameloblasto se genera de forma temprana a partir de los 6-7 meses previo al nacimiento, pudiendo continuar hasta 200 días después del inicio de la maduración del esmalte (Fragell *et al.*, 2013).

En un estudio realizado por Denis y colaboradores en 2013, se afirma que, las lesiones leves dadas por HMI solo afectan la porción adamantina en el tercio interno del esmalte quedando los dos tercios restantes que cubren la hipomineralización, intactos. En los casos severos de HMI toda la capa de esmalte se encuentra hipomineralizada. Microscópicamente, en dicho tejido afectado, existe una separación de los espacios interprismáticos creando

espacios grandes de 200 nm aproximadamente, acumulándose en ellos, una matriz rica en proteínas (Denis *et al.*, 2013).

2.2. EL COMPONENTE GENÉTICO EN LA ETIOLOGÍA DE LA HMI

Las mutaciones ocasionales, producidas en los genes que codifican las proteínas del esmalte, dan como resultado alteraciones que afectan las vías moleculares, lo que se traduce como defectos del desarrollo del esmalte (DDE). Existe poca evidencia sobre la influencia de variaciones genéticas en los genes que codifican las proteínas de la matriz del esmalte en relación a los DDE (Hinostroza Izaguirre *et al.*, 2019).

La patogénesis de la HMI, es asociada con la sensibilidad celular del ameloblasto y con el control que posee la genética sobre la amelogénesis. En estudios realizados por Barbosa y colaboradores en 2017, se informó sobre una asociación entre las variaciones de genes específicos y HMI, como así también la gran influencia de factores ambientales que pueden generar interferencias con la función de las proteínas expresadas por dichos genes (Barbosa Texeria *et al.*, 2017).

Los genes específicos que tiene relación con HMI son AMT (amelitin) AMBN (ameloblastina- cromosoma 4), ENA (enamelsin, cromosoma 11) ENAM (enamelina), TUFT1 (tuftelina-cromosoma 1), TFIP11, KLK4 (calicreína 4), LM332 (laminin y2) y SCUBE1 (Nuñez *et al.*, 2016) (Kuhnisch *et al.*, 2014).

En el año 2016 Jeremias y colaboradores, realizaron un estudio donde se determinó que los disturbios genéticos durante el desarrollo del esmalte influyen en el número y tipo de dentición. En dicho estudio se mencionaron 11 marcadores en 5 genes de ameloblastina, amelogenina, enamelina, tuftelina 11, y se determinó que el marcador enamelina ésta asociado con la patología de HMI. El 97% de las personas afectadas con HMI portaban el alelo rs5979395*G. El 5 y 10 % de los casos se correspondían con amelogénesis imperfecta ligada al cromosoma X, encontrando una probable mutación en el gen amelogenina. Esta variación también se encuentra en la HMI (Jeremias *et al.*, 2016).

El gen amelogenina es fundamental en la amelogénesis, se encarga de codificar a la proteína amelogenina, la cual, es la principal secretada en el período de secreción. Cabe destacar que otra proteína que juega un papel importante durante el desarrollo del esmalte es la tuftelina, de gran importancia en la mineralización (Deutsch *et al.*, 2002).

Según los criterios de la Academia Europea de Odontología Pediátrica (EAPD) en el 2003, se informan solo dos fenotipos para Hipomineralización Molar - Incisiva: HM (Hipomineralización Molar) y HM+I (Hipomineralización Molar + Incisivo) (Weerheijm- Méjare, 2003).

Un estudio realizado por Mittal en el año 2016, indica que, en dentición permanente, existe la hipomineralización del incisivo idiopático, la cual afecta solo a los incisivos permanentes. También en ese estudio se detectó que la HMI puede afectar a la dentición primaria, a caninos permanentes, premolares y segundos molares. Además, como existen pocos estudios sobre hipomineralización en segundos molares temporarios, propuso el término de Hipomineralización Molar Decidua (HMD) para su descripción fenotípica y configuró un esquema descriptivo de la clasificación de acuerdo al fenotipo para HMI (figura 3) (Mital, 2016):

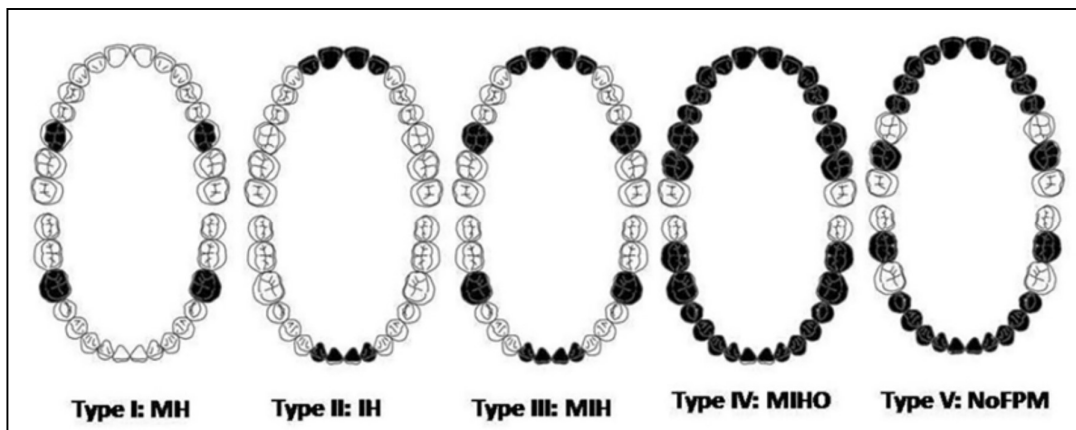


Figura 3: Esquema de los distintos fenotipos para HMI propuestos por Mittal (2016).

- Tipo I (HM): hipomineralización del esmalte que afecta solo a los primeros molares permanentes.
- Tipo II (HI): hipomineralización del esmalte que afecta solo a los incisivos permanentes.

- Tipo III (HM+I): hipomineralización que afecta a incisivos y a primeros molares permanentes.
- Tipo IV (HMIO): hipomineralización del esmalte que afecta a uno de los caninos o premolares o al segundo molar con la participación de al menos de un primer molar permanente, pudiendo afectarse los incisivos permanentes de forma simultánea.
- Tipo V (NoPMP): hipomineralización del esmalte que afecta a uno de los caninos o premolares o al segundo molar, pero no a los primeros molares permanentes y los incisivos permanentes pueden verse afectados.

El fenotipo HMIO es el que representa mayor gravedad y el HI el de menor. Cabe destacar que es el primer estudio que informa sobre la severidad y extensión de la patología de hipomineralización del esmalte de la dentición permanente de forma completa utilizando criterios de la EAPD 2003 (Mittal, 2016).

2.3. EL COMPONENTE EPIGNÉTICO EN LA ETIOLOGÍA DE HMI

Como fue mencionado con anterioridad, el período más crítico donde el esmalte puede someterse a defectos en el desarrollo, es durante el primer año de vida ya que coincide con el período de maduración temprana del tejido adamantino, es por ello que debe considerarse que, la maduración del esmalte al conllevar varios años, los defectos pueden seguir surgiendo de forma tardía. Cualquier efecto producido por distintos factores de forma combinada sobre los ameloblastos determinará la gravedad de las lesiones generadas por la HMI. Los factores influyentes sobre los defectos de hipomineralización del esmalte pueden dividirse en factores etiológicos prenatales, perinatales y posnatales (Alaluusua, 2010).

2.3.1. FACTORES ETIOLÓGICOS PRENATALES

Freden y otros científicos, en 1980, registraron evidencia sobre problemas médicos maternos y la asociación con HMI, precisamente encontraron asociación entre el padecimiento de infecciones urinarias en el embarazo

durante el último trimestre y la aparición de lesiones similares a la hipomineralización (Alaluusua, 2010).

Otros estudios informaron que dichas infecciones, eran más comunes en madres con niños con MHI que en aquellas madres cuyos hijos no padecían de dicho defecto (Whathling - Fearne, 2008) (Lygidakis *et al.*, 2008).

Otros factores predisponentes encontrados fueron los fármacos. En 2013 Jacobsen y colaboradores, descubrieron que existía una relación positiva dosis y tiempo-dependiente en la ingesta de más de un fármaco antiepiléptico durante el embarazo y la aparición de la HMI, además de una menor cantidad de calcio en sangre en niños, este fenómeno se daba por el traspaso de la medicación a través de la leche materna (Jacobsen *et al.*, 2013) (Salgado Peralvo, *et al.*, 2016).

2.3.2. FACTORES ETIOLÓGICOS PERINATALES

Lygidakis y colaboradores en el año 2008, en Grecia, observaron que las afecciones comunes perinatales se relacionaban a los distintos tipos de parto no naturales, parto por cesárea, parto prematuro, parto prolongado y al enroscamiento de cordón umbilical. Concluyeron que la HMI era mayor en niños que habían padecido dichas afecciones que en los niños que habían nacido mediante parto normal (Lygidakis *et al.*, 2008).

Por otra parte, investigadores ingleses como Whatling y Fearne en 2008, no pudieron vincular a la HMI con la forma en que los niños nacían (Whatling - Fearne, 2008).

La HMI observada en relación a partos prematuros, duración prolongada del parto, o por estrés respiratorio, se explica por la falta de oxígeno en los ameloblastos activos. Éste fenómeno fue descrito por diferentes investigadores (Seow, 1996) (Aine *et al.*, 2000) (Lygidakis *et al.*, 2008) (Alaluusua, 2010). A partir de un estudio en ratas, se concluyó que la hipoxia, produce niveles anormales de oxígeno y acidosis secundarias a hipoventilación, afectando al pH de la matriz del esmalte, inhibiendo la acción de enzimas proteolíticas y el desarrollo de los cristales de hidroxiapatita. Cabe aclarar que dichas alteraciones fueron observadas durante períodos largos de hipoxia (Whitford - Angmar Mansson, 1995).

Seow en 1996, en su estudio observó que los niños prematuros de menos 1,500 gr presentaban más opacidades generalizadas que el grupo de niños control (Seow, 1996).

Jälevik y Weerhjeim, ambos en 2001, afirmaban en sus investigaciones, que las lesiones de HMI presentaban bajos niveles de calcio y no de fósforo, causadas por alteraciones en el metabolismo del calcio del ameloblasto, y que la hipocalcemia podía deberse a enfermedades como la diabetes gestacional, deficiencia de vitamina D durante el período prenatal y/o posnatal y prematuridad (Jalevik *et al.*, 2001) (Weerjeim *et al.*, 2001).

En enfermedades relacionadas a la nutrición, que también pueden ser consideradas como factores postnatales, como es el caso del raquitismo donde los niveles de calcio son muy bajos, se observaron más lesiones hipoplásicas que de hipomineralización (Alaluusua, 2010).

Estudios en ratas, induciendo la hipocalcemia a través de la dieta generaron aberraciones en la maduración del esmalte de los incisivos dando como resultado un tejido hipomineralizado (Bonucci *et al.*, 1994) (Nanci *et al.*, 2000).

2.3.3. FACTORES ETIOLÓGICOS POSTNATALES

En los estudios realizados por Jalevik, Beentjes y colaboradores en 2001 y 2002 correlativamente, y por Ledesma Tapia en 2004, se demuestra que existe un aumento en las consultas médicas pediátricas por enfermedad, durante los primeros 4 años de vida en los niños que padecen HMI con respecto a los niños control que no presentan el defecto mineral. Más tarde en 2008, Lygidakis, Kusu y colaboradores, obtuvieron resultados similares a los investigadores mencionados con anterioridad (Alaluusua, 2010) (lygidakis *et al.*, 2008) (Kuscu, *et al.*, 2008).

Otras enfermedades han sido relacionadas con HMI, tales como otitis media (Beentjes *et al.*, 2002), neumonía (Beentjes *et al.*, 2002) (Jalevik *et al.*, 2001), asma (Jalevik *et al.*, 2001), infecciones urinarias, y varicela (Whatling - Fearn, 2008). Pero existen otros estudios donde se han encontrado resultados controvertidos para ciertas enfermedades específicas (Jalevik *et al.*, 2001).

La fiebre es un síntoma inherente a muchas enfermedades infecciosas, debido a esto, es difícil distinguir que consecuencias por si sola genera a nivel dentario. En un estudio experimental realizado en ratas se observó que una sustancia pirógena exógena, la trementina, indujo a la aparición de hipomineralizaciones en los incisivos (Tung *et al.*, 2006).

De acuerdo a exámenes de laboratorio, se observó que el uso de antibióticos durante el primer año de vida, incrementa el riesgo de padecer HMI (Laisi *et al.*, 2008) pero no es posible saber a ciencia cierta si la enfermedad en sí, o el síntoma fiebre, o el tratamiento con antibióticos, es el factor causal o todos los factores se encuentran involucrados (Alaluusua, 2010).

Whatling y Fearn en 2008, observaron la relación positiva entre la utilización de amoxicilina durante los primeros 4 años de vida y la presencia de HMI, y no, cuando era utilizada en combinación con otro antibiótico (Whatling - Fearn, 2008). Se demostró la existencia de riesgo aumentado de padecer HMI por la ingesta de macrólidos durante los 3 primeros años de vida (Alaluusua, 2010).

Laisi y colaboradores en 2009, observaron que el uso de la eritromicina durante el primer año de vida era más frecuente en niños con HMI que en aquellos niños sin el defecto (Laisi *et al.*, 2009).

La exposición accidental a dioxinas como los policlorobifenilos (PCB) o bifenilos en la primera infancia se asocia a hipoplasias y a opacidades demarcadas es decir que, existe una relación dosis-respuesta entre la exposición a dichos contaminantes concentrados en suero y la hipomineralización del esmalte en dientes permanentes jóvenes. (Alaluusua *et al.*, 2004) (Jan *et al.*, 2007). Se encontró además una correlación entre HMI y los niños expuestos a las dioxinas transportadas a través de la leche materna (Alaluusua *et al.*, 1996).

Experimentos llevados a cabo en animales dieron como resultado que las piezas dentales se encuentran entre los órganos más sensibles a la acción de las dioxinas. (Alaluusua - Lukinmaa, 2006). Este suceso esta dado, debido a que las dioxinas evitan la eliminación de la matriz del esmalte, acto necesario para la finalización de la etapa de mineralización (Gao *et al.*, 2003).

La incorporación excesiva en el esmalte de fluoruros durante la etapa de maduración, sugiere la presencia de opacidades difusas, es por ello que suele creerse que existe una correlación con HMI, pero los estudios realizados al respecto no encontraron asociación entre la prevalencia de HMI y la exposición al flúor (Rugg Guun *et al.*, 1997) (Koch *et al.*, 1987) (Alaluusua *et al.*, 1996), (Whatling - Fearne, 2008).

2.4. DIAGNÓSTICO DE HMI

Las piezas dentales afectadas por HMI, presentan opacidades demarcadas que varían de blanco a marrón con bordes bien delimitados y definidos (William *et al.*, 2006).

Weerheijm y colaboradores en 2003, acordaron criterios para diagnosticar opacidades demarcadas, rupturas del esmalte post eruptivo, restauraciones atípicas y extracciones de los primeros molares permanentes en relación a HMI. Para realizar el diagnóstico, debe tenerse en cuenta que las opacidades que se presentan en forma generalizada en toda la dentición, como en algunos casos de amelogenesis imperfecta, no son considerados formas clínicas de HMI, dado que dicha afección se limita con mayor frecuencia a los primeros molares e incisivos permanentes (Weerheijm *et al.*, 2003).

Los elementos dentales (primeros molares y los 8 incisivos permanentes) a examinar necesitan de una previa profilaxis, deben presentar condiciones de humedad, lo que permite distinguir las opacidades demarcadas, los descombramientos post eruptivos, y las restauraciones atípicas. En relación a las opacidades demarcadas, clínicamente se hace referencia al defecto que posee el esmalte en cuanto a su translucidez, que se observa como un cambio en el matiz que va desde el blanco crema al amarillo- amarronado, quedando una zona delimitada separando al esmalte sano adyacente. Las opacidades se limitan a las cúspides o tercios incisales, rara vez implican el tercio cervical; la zona de esmalte no afectado es duro y liso, incluso luego de la maduración post eruptiva puede encontrarse hipermineralizado. La parte subsuperficial del esmalte es blando y poroso. El tejido adamantino afectado, presenta una forma y tamaño inusual (Jalevik *et al.*, 2000).

De acuerdo a la severidad y magnitud de la hipomineralización, el esmalte de un primer molar puede estar muy afectado y el contralateral mínimamente o puede presentarse sano, es decir que el defecto se produce en forma asimétrica. El riesgo de padecer el defecto en los incisivos permanentes aumenta de acuerdo a la severidad que presenten los molares (Weerheijm *et al.*, 2003), (Jalevik, 2001).

Las restauraciones que presentan las piezas dentales como consecuencia de HMI, no se ajustan a los patrones típicos de caries, involucrando una cúspide o el tercio incisal de la corona (Weerheijm *et al.*, 2003).

Otro componente diagnóstico, es la presencia de una o más extracciones de primeros molares permanentes, es por ello que deben examinarse ambas denticiones buscando opacidades que orienten a la posible causa, es por ello, que se debe profundizar en la historia de enfermedad del niño correlacionando los hallazgos con los factores propios de la HMI (William *et al.*, 2006).

2.4.1. DIAGNÓSTICO DIFERENCIAL

La hipoplasia de esmalte (HE) puede confundirse con HMI, esta afección se produce porque existe una pérdida cuantitativa de tejido adamantino, es decir que existe disminución del espesor localizado, generado histológicamente por una disrupción en la fase secretora de la amelogénesis. El esmalte se observa opaco- traslucido, con hoyos y ranuras individuales o múltiples con ausencia total o parcial del esmalte sobre grandes áreas de dentina (Jalevik - Noren, 2000).

La hipoplasia se percibe en el tercio incisal o cuspal de la pieza dentaria, dato que indica la importancia del diagnóstico diferencial con HMI. Diagnosticar HMI o HE puede ser dificultoso cuando los molares permanentes se presentan con descombramientos post eruptivos y caries, o por trauma masticatorio en niños con índices altos de caries. Como consecuencia de ello, la HMI puede estar enmascarada por caries dental o restauraciones extensas. La hipoplasia y la hipomineralización pueden darse en forma simultánea a nivel histológico (Suga, 1989).

Por otro lado, las lesiones por caries, son de aspecto pálido, mate y más opaco que el esmalte sano. Se pueden diferenciar de HMI porque se producen

en áreas de estancamiento de placa. Es por este motivo que es fundamental realizar una correcta anamnesis del paciente y un buen examen clínico (Almuallem - Busuttil Naudi, 2018).

Otro defecto del esmalte con el que se realiza el diagnóstico diferencial de la HMI, es la fluorosis dental, dado por una hipomineralización del esmalte, resultado del exceso de exposición al flúor durante la amelogénesis, este hecho produce la retención de las proteínas ameloblastinas y enamelinas dando como resultado un aumento del espacio interprismático, lo que conlleva al aumento de la porosidad del esmalte. Clínicamente se observan opacidades blancas lineales (siguiendo la forma de las periquematías) de color blanco similar a la piedra caliza (Ng - Manton 2007).

Cuando la fluorosis es leve las periquematías son las que se marcan y cuando es grave se observan poros en la parte externa de la superficie del esmalte afectando a las estrías de Retzius (de Souza *et al.*, 2010).

La HMI a diferencia de la fluorosis presenta opacidades demarcadas mientras que el exceso de flúor deja opacidades difusas sobre la superficie del esmalte. Además, debe tenerse en cuenta como una gran referencia la exposición excesiva y prolongada al flúor (Weerheijm - Mejaré, 2003)

En ocasiones existen lesiones similares a la HMI asociadas con una historia de trauma dental en el diente predecesor primario. Asimismo, una infección del diente primario en la zona periapical puede alterar la mineralización del germen dental subyacente. La presentación clínica de dicha lesión puede variar en forma, contorno, localización y color. Por lo general se limita a un diente y es asimétrico (Almuallem - Busuttil Naudi, 2018).

2.5. EPIDEMIOLOGÍA DE HMI

2.5.1. FRECUENCIA DE HMI EN DENTICIÓN PERMANENTE

Estudios recientes sobre prevalencia de HMI en elementos dentarios permanentes, muestran que los datos obtenidos varían de un país a otro y que el porcentaje de los defectos de hipomineralización en niños y adolescentes es

alto. En rasgos generales la prevalencia en el mundo oscila entre 0,48%- 2,9% al 40%-44% (Schmalfluss *et al.*, 2016) (Pentapati *et al.*, 2017).

Teniendo en cuenta los primeros datos sobre prevalencia que se fueron recolectando desde 1970, se puede distinguir como la tasa ha ido incrementando (Koch, 1987).

En un estudio sobre prevalencia realizado por Pentapati y colaboradores en 2017, se observó, que la hipomineralización molar incisivo afectaba más a los niños que a las niñas, en una relación niño/niña de 0,72% a 3,99%. En cuanto a la edad en la que se percibieron dichos defectos fue entre 6 y 17 años. Según la región geográfica donde se registraron las lesiones de HMI, la prevalencia variaba de un país a otro. Europa presentó un rango de 3,58 a 36,5%. Asia, 0,48% a 27,6% y América del Sur 2,54% a 40,16% (Pentapati *et al.*, 2017).

La mayor cantidad de registros de prevalencia de HMI, que se obtuvieron y realizaron bajos los criterios correspondientes de la Academia Europea de Odontología Pediátrica, fueron de Europa con un total de 25 estudios, de los cuales 6 correspondían a Alemania. De Asia se obtuvieron 18 de los cuales 10 correspondían a India y los obtenidos de países de América fueron 9, que correspondían a Brasil. En este estudio se llegó a la conclusión que uno de cada diez niños podría padecer HMI, basados en los números estadísticos obtenidos hasta el 2017 (Pentapati *et al.*, 2017).

En Argentina los estudios de prevalencia de HMI en dentición permanente, realizados en la ciudad de Buenos Aires muestran que la tasa es de 15,9%, en el resto de los países de Latinoamérica, Chile presenta un 16.8%, Brasil, 40,2% y Uruguay, 11,5% (López *et al.*, 2013).

Otro estudio realizado en conjunto entre Argentina y Uruguay, comparó la prevalencia de HMI en niños atendidos en el sector privado y público, dando como resultado una mayor frecuencia del defecto en los niños que acudían al sector privado atribuyendo esta situación a la falta de acceso a la salud pública existente en ambos países (Lopez *et al.*, 2014).

2.5.2. FRECUENCIA DE HMI EN DENTICIÓN TEMPORARIA

Existen pocos estudios en cuanto a prevalencia de hipomineralización en dentición temporaria. Lo que se conoce hasta la actualidad es que los segundos molares temporarios son los que con más frecuencia se encuentran afectados, la prevalencia de los segundos molares primarios hipomineralizados (HSMP) de acuerdo a estudios realizados en Asia y países bajos va de 0 % (Kar *et al.*, 2014), a 21,8% (Elfrink *et al.*, 2009).

En Brasil, da Silva Figueredo *et al.*, en 2017, basados en que no existían datos de prevalencia en dentición temporaria en América Latina con los que se pueda realizar un estudio comparativo, se llevó a cabo un estudio de prevalencia sobre la Hipomineralización de Segundos Molares (HSMP) y Caninos Primarios (HCP), habiéndose observado previamente opacidades demarcadas en dichos elementos, cuestionándose su asociación con la HMI ya estudiada en piezas permanentes. La justificación de inclusión de los caninos temporarios se basó en el momento del desarrollo y la mineralización de la corona de los segundos molares y caninos temporarios dada casi al mismo tiempo (da Silva Figueredo *et al.*, 2017).

Este estudio reveló que la prevalencia de HSMP fue de 6,48% y para HCP 2,2%. Los autores informaron además que las opacidades demarcadas fueron más frecuentes en este grupo de dientes confirmando estudios realizados en Estados Unidos por la Academia Americana de Odontología Pediátrica (Slayton *et al.*, 2001) y en Europa, España (Robles *et al.*, 2013) (da Silva Figueredo *et al.*, 2017).

Los resultados más relevantes del estudio llevado a cabo en Brasil se refieren a las asociaciones significativas existentes entre HSMP y HCP con HMI; la HMI tiene seis veces más probabilidades de ocurrir en niños con HSMP o HCP, de manera que los segundos molares hipomineralizados se consideran un factor predisponente o un predictor de HMI. Sin embargo, se observaron lesiones de HMI en niños que no presentaron HSMP o HCP, lo cual indicaría que la ausencia de las opacidades en la dentición primaria no excluye la aparición de HMI (Oyedele *et al.*, 2016) (da Silva Figueredo *et al.*, 2017).

CAPITULO III

ABORDAJE DE LA HIPOPLASIA MOLAR-INCISIVA DESDE LA ODONTOPEDIATRÍA

El tratamiento preventivo del niño está basado en un tratamiento integral, en el cual se incluyen aspectos educativos, preventivos y curativos. Inicialmente la propuesta es la eliminación de los factores de riesgo, mejorando la resistencia del huésped (dientes) y finalmente tratando y controlando los problemas existentes (Moscardini Vilela, *et al.*, 2017)

La atención odontológica tiene como pilar la educación para la salud, con el fin de involucrar a los padres en dicha premisa. Con ello, se busca remarcar la importancia de la prevención y del tratamiento odontológico del niño. Es así, que algunos de los temas a tratar, en las distintas consultas son: alimentación

saludable, técnicas de higiene bucal, educación en transmisibilidad de caries dental, usos de pasta fluoradas: dosis y momentos; entre otros. Por último, se debe enfatizar la importancia de realizar la higiene bucal del infante hasta que adquiera la habilidad necesaria para realizarlo por sí mismo, al llegar a los 7-8 años de edad (Moscardini Vilela, *et al.*, 2017).

3.1. DETECCIÓN TEMPRANA DE HMI

El abordaje de HMI debe comenzar a edades tempranas del desarrollo dentario, ya que existen altas probabilidades de que las piezas dentales con hipomineralización desarrollen caries dental y ruptura post-eruptiva del esmalte, debido a su gran porosidad. Si la prevención funciona en fases tempranas de desarrollo y se logra mantener intacto el órgano del esmalte, se extiende el tiempo para llevar a cabo un tratamiento restaurador. Es importante el asesoramiento de niños y padres, sobre dieta e higiene dental (Lygidakis *et al.*, 2010).

Es relevante, el tratamiento interdisciplinario de los niños portadores de HMI, ya que suelen mostrar angustia, aislamiento social, dificultad para realizar funciones esenciales como lo es la correcta masticación, dado que el aire que ingresa a la cavidad bucal, al tocar las superficies dentales genera una alta sensibilidad pulpar. En situaciones severas puede resultar una patología discapacitante, es por ello que debe entenderse que los defectos de desarrollo del esmalte representan un alto impacto psicosocial sobre los niños, ocasionando efectos negativos en cuanto a la percepción de su salud bucal y desempeño diario. (Coffield *et al.*, 2005).

Un estudio realizado por Can Ozukoc en 2019 reveló el incremento del miedo y la ansiedad por parte de los niños que padecen HMI, cuando son abordados con la finalidad de realizar el tratamiento pertinente de dicha afección. La angustia va creciendo desde el acto de abrir la boca, hacia el momento de rociar con aire las piezas dentales para llevar a cabo la inspección, o cuando la técnica anestésica no logra el cometido en su totalidad, los niños extienden en demasía su cuerpo para soportar el dolor que les genera. Por tales circunstancias, este autor sugiere acudir a la anestesia general en casos

severos, ya que la hipersensibilidad es difícil de controlar con las técnicas anestésicas convencionales (Can Ozukoc, 2019).

Dado que la presencia de defectos del desarrollo del esmalte es un factor de riesgo para el desarrollo de caries dental y por consiguiente la pérdida prematura de las piezas dañadas, los programas preventivos de salud bucodental juegan un papel clave. Por lo tanto, la detección de dichos defectos en forma precoz permitirá una prevención efectiva (Jeremias *et al.*, 2010) (Jeremias *et al.*, 2013).

3.2. PREVENCIÓN DE PÉRDIDA DE ESTRUCTURA Y CARIES DENTAL POR HMI

Los objetivos del tratamiento preventivo en los molares e Incisivos con HMI se centran en evitar la caries dental, ayudar a prevenir o reducir la pérdida del esmalte. La aspereza de la superficie de un esmalte hipomineralizado puede favorecer la acumulación de biofilm cariogénico y por consiguiente el desarrollo de caries (Americano *et al.*, 2016).

Se conoce que la presencia de HMI y caries dental está estrechamente relacionada, posiblemente porque el esmalte afectado carece de un contenido mineral considerable, lo que lo predispone a la cavitación y por consiguiente a la caries dental. A esta situación dada por la hipomineralización, se le suma la ruptura post-eruptiva del esmalte, relacionada con la pérdida de resistencia, lo que lo predispone aún más a la acumulación de placa y posterior desmineralización. Con frecuencia las lesiones cariosas pueden observarse en niños muy pequeños con dientes inmaduros afectados con HMI (Gatón Hernandez, *et al.*, 2020).

Cuando la pérdida de esmalte haya sido inminente se debe realizar el tratamiento restaurador de forma y función y abordar problemas estéticos sobre todo a nivel de los incisivos (William *et al.*, 2006) (Lygidakis *et al.*, 2010).

Para ordenar el accionar de los profesionales con respecto al tratamiento preventivo/ restaurador de HMI, en el año 2006 Mathu, Maju y Wright, siguiendo criterios clínicos propusieron dividir los defectos causados por la

Hipomineralización Incisivo - Molar de acuerdo al grado de severidad es decir establecieron una clasificación con la perspectiva de llevar a cabo un adecuado plan de tratamiento:

- **Grado de HMI leve:** Las opacidades se muestran demarcadas, ubicadas en áreas de no desgaste en molares, no hay pérdida de esmalte, no hay historia de sensibilidad dental, no existe caries asociada al defecto, los incisivos suelen estar muy poco afectados o sanos
- **Grado de HMI moderado:** Las piezas dentales afectadas presentan restauraciones atípicas, opacidades demarcadas presentes en tercio oclusal/incisal del diente, sin ruptura posteruptiva del esmalte o pueden presentar dicha ruptura sin caries asociadas en una o dos superficies en las que no están involucradas las cúspides, la sensibilidad es reportada como normal, pero existe la preocupación estética por parte del paciente y/o padres.
- **Grado de HMI severo:** Presencia de fractura del esmalte posteruptiva en el momento de la erupción, historia de sensibilidad dental, hay caries asociadas de avance rápido destruyendo la corona de los molares y en ocasiones puede afectar a la pulpa, presencia de restauraciones atípicas. Se manifiesta preocupación por parte del paciente y/o padres por el aspecto estético (Lygidakis *et al.*, 2010).

3.2.1. TRATAMIENTOS PARA LOS CASOS DE HMI LEVES

En la etapa leve de la hipomineralización, como medida preventiva se indica realizar un estudio radiográfico de los molares e incisivos que aún no hayan erupcionado, debe hacerse hincapié en el asesoramiento dietético adecuado, evaluando la cariogenicidad (riesgo) y potencial erosivo de la dieta, se debe indicar el uso de una pasta dental fluorada con una concentración mínima de 1000 ppm de fluoruro de Sodio (Willmot *et al.*, 2008), y colutorios de fluoruro de uso hogareño, todo ello como prevención de pérdida de estructura y de caries dental (Gómez Santos, 2013).

La utilización en HMI de fosfopéptido amorfo de caseína y el fosfato de calcio en conjunto han demostrado ser muy eficaz en el tratamiento de la

remineralización del esmalte, ya que proporciona un medio ambiente sobresaturado de calcio y fosfato en su superficie. A pesar de que su uso continúa siendo controvertido, se recomienda la aplicación del mismo en forma de pasta de dientes o chicles sin azúcar con la esperanza de beneficiar a los pacientes que presentan hipersensibilidad a estímulos externos (Shen *et al.*, 2001) (Azarpazhooh - Limeback, 2008).

En los pacientes que presentan sensibilidad espontánea se recomienda la aplicación en consultorio de barniz de fluoruro de sodio al 5% con una concentración de 22,600 ppm de F y/o un gel de fluoruro estañoso al 0,4%, cada 3 - 6 meses de acuerdo al caso (Lygidakis *et al.*, 2010), (Gómez Santos, 2013).

Estas medidas son de gran valor durante la etapa posteruptiva temprana cuando la pieza dentaria portadora del defecto es más vulnerable a las fracturas y al ataque de la caries dental. Si, en la etapa posteruptiva la pieza dentaria continúa intacta (diente maduro) solo necesitará el mantenimiento de rutina con una buena higiene dental (Lygidakis *et al.*, 2010).

Otra medida preventiva de los defectos de HMI leves para proteger a molares con dicha afección, son los selladores, pero la retención deficiente de éstos puede llegar a ser un problema, dado que el esmalte se encuentra debilitado y posee un mayor contenido de proteínas y agua, factores que evitan una adecuada adhesión del sellante al tejido adamantino. Se ha sugerido variantes para mejorar la adhesividad del sellador, como el pretratamiento de las fosas y fisuras con hipoclorito de sodio (NaOCl) al 5%, que no solo mejora la unión a la superficie dentaria eliminando las proteínas y material orgánico, sino que también permiten eliminar parte de la alteración del color que dejan las opacidades (Wright, 2015).

Un estudio clínico llevado a cabo por Lygidakis y colaboradores en 2009, demostró que la mejora de la adhesión puede lograrse con adhesivos de 5ta generación previa colocación del adhesivo (Lygidakis *et al.*, 2009).

Wright (2015), recomienda un protocolo para mejorar la adhesión del sellante:

- aislar el elemento dentario para mantener un campo seco
- limpiar fosas y fisuras y cualquier superficie dental descolorida

- con piedra pómez y enjuagar;
- aplicar hipoclorito de sodio al 5% durante 60 segundos y enjuagar.

Cabe aclarar que este tratamiento se realiza en caso de molares totalmente erupcionados donde es posible controlar la humedad, en los casos en que los dientes que se encuentren parcialmente erupcionados y no es factible el manejo de la humedad, se sugiere utilizar ionómeros vitreos como tratamiento provisional, con vistas a futuro (erupción completa de la pieza dental) de sustituirlo por sellantes a base de resina (Lygidakis *et al.*, 2010).

Para corregir los defectos a nivel de los incisivos, se sugieren técnicas de microabrasión, blanqueadores y sellantes. La preocupación estética es común en los niños que padecen HMI

. Las opacidades amarillentas presentan más porosidades en la superficie que las de color amarillo cremoso o blanquecino las cuales son menos porosas y de profundidad variable (Jalevik - Noren, 2000).

Las alteraciones amarillentas, pueden tratarse con peróxido de carbamina aclarando la superficie (Fayle 2003), las de color blanquecino, se tratan con microabrasión utilizando ácido clorhídrico al 18% o 37,5% de ácido fosfórico y pasta abrasiva. Los defectos de severidad intermedia pueden tratarse combinando ambas técnicas (Sundfeld *et al.*, 2007).

Debe tenerse en cuenta que la utilización de blanqueadores puede causar hipersensibilidad en niños pequeños (Joiner, 2006) y la microabrasión pérdidas de estructura adamantina, es por ello que debe evaluarse cada caso en particular (Sapir - Shapira, 2007).

Wright en 2002, sugirió una técnica que permite grabar, aclarar y sellar al mismo tiempo, con buenos resultados clínicos, consiste en:

- Grabar 60 segundos con ácido fosfórico al 37%,
- Aclarar con hipoclorito de sodio al 5% durante 5-10 minutos,
- Regrabar y aplicar sellador de fisuras para ocluir las porosidades. La infiltración del sellante puede ser suficiente para cambiar la apariencia estética del esmalte (Wright 2002).

Desde estas propuestas de Wright, este concepto de grabar y aplicar algún tipo de sellador ha evolucionado hacia el uso actual de las resinas infiltrantes. Esta herramienta es útil para tratar lesiones por HMI leves. Las resinas infiltrantes datan desde 1970, en donde se utilizó una fórmula basada en resorcinol formaldehído, pero, por ser tóxica, se reemplazó por adhesivos comercialmente viables (Fuentelba *et al.*, 2017).

Esta técnica inicialmente, fue pensada para el tratamiento de lesiones de caries proximales, con una extensión de criterio de detección radiográfico (radiolucidez hasta el primer tercio de la dentina) y lesiones de mancha blanca en superficies libres vestibulares (Fuentelba *et al.*, 2017).

Dicha técnica consiste en el grabado del esmalte a tratar, con gel de ácido clorhídrico al 15% (previo aislamiento), este posee una penetración de 58 micrómetros, dos veces mayor al ácido fosfórico, luego se coloca etanol para eliminar la humedad del medio y dar paso a la infiltración de una resina de dimetacrilato de tetraetilenglicol (TEGDMA), permitiendo que el tejido duro perdido se sustituya sellando los poros. Ésta resina está patentada con el nombre ICON® (DMG America Company, Englewood, NJ) y fue desarrollada por dos científicos de la Charite Medical University en Berlín, París y Meyer-Lueckel (Manoharan *et al.*, 2019)

El principio de infiltración de la técnica es inyectarle al esmalte poroso una resina, por acción capilar, deteniendo así la progresión de la lesión al ocluir las microporosidades (Manoharan *et al.*, 2019)

El TEGDMA que posee la resina infiltrante, de acuerdo a diversos estudios, tiene un alto nivel de penetración, es importante destacar, que el valor de la resina, no solo reside en su componente si no también en la forma de aplicarla, dos aplicaciones de ésta, sobre la superficie afectada, produce un aumento de la dureza y de la resistencia a la desmineralización de la lesión (Cedillo Valencia - Cedillo Félix, 2012).

El aspecto positivo es que la técnica de infiltración forma parte de la odontología mínimamente invasiva, cambiando las propiedades ópticas del esmalte desmineralizado sin necesidad de eliminar tejido. Como el índice

refractario de la resina es cercano a la de la hidroxiapatita, ésta, al infiltrar las microporosidades produce un efecto enmascarador que hace que la apariencia del esmalte afectado se asemeje a la del esmalte sano (Fuentealba *et al.*, 2017) (Manoharan *et al.*, 2019).

3.3. RECONSTRUCCIÓN DENTARIA

3.3.1. TRATAMIENTOS PARA LOS CASOS DE HMI MODERADOS A GRAVES

En estos casos, la hipersensibilidad es mayor, y puede haber o no compromiso pulpar, debe recordarse que estas piezas dentarias son más difíciles de anestésiar. Se indica realizar técnica troncular con carticaína. Muchas veces la anestesia local puede ser necesaria para todo tipo de procedimientos incluyendo a los no invasivos como es el caso de los selladores (Gómez Santos, 2013).

Se sugiere un manejo preoperatorio del paciente previo a la consulta, donde haga uso de un dentífrico desensibilizante. Se indica también colocar barniz fluorado previo a la cita de tratamiento restaurador, y el uso de antiinflamatorios no esteroideos una hora antes de realizar la acción operatoria (Discepolo - Baker 2011) (Jeremías *et al.*, 2010).

Pereira Alves Dos Santos y Cople (2012), recomiendan en casos donde es muy dificultosa la obtención de una anestesia completa o el comportamiento del niño dificulta la acción del odontólogo, colocar una restauración de ionómero vítreo y al cabo de 2 semanas sustituirla por el material obturador definitivo correspondiente, ya que la anestesia en esta instancia puede resultar más efectiva. Esto puede realizarse de forma ya pactada con el paciente para minimizar el dolor generado por la hipersensibilidad (Pereira Alves Dos Santos y Cople, 2012).

En niños con problemas de conducta y afección crónica que requieren tratamientos con grandes reconstrucciones, se sugiere la utilización de la sedación con óxido nítrico o consciente. En última instancia se recurrirá a la anestesia general (Gómez Santos, 2013)

Cuando el defecto ya compromete la estructura del esmalte se debe instaurar el tratamiento restaurador, se indican generalmente materiales restauradores adhesivos, los materiales de retención mecánica, como la amalgama no se recomiendan por su bajo rendimiento, exponiendo a la pieza dentaria a la fractura (Kotsanos *et al.*, 2005) (Mejare *et al.*, 2005)

Para el diseño de la cavidad existen dos posturas:

1. Los márgenes de la cavidad deben extenderse hasta eliminar todo el esmalte dañado, esto proporciona un esmalte sano para la adhesión, pero se pierde demasiado tejido (William *et al.*, 2006) (Lygidakis *et al.*, 2010).
2. Remover solo el tejido poroso hasta sentir la resistencia de la fresa o a la sonda, este enfoque es menos invasivo, pero presenta riesgo de fractura debido a una defectuosa adhesión (Kotsanos *et al.*, 2005).

3.3.2. RESTAURACIONES CON IONÓMERO VITREO

Incluyen los convencionales, los modificados con resina y los modificados con poliácidos, al poseer capacidad hidrófila son ideales en situaciones de bajo control de la humedad, la desventaja es que son menos resistentes que las resinas y no puede ser utilizados en áreas de estrés de molares hipomineralizados, quedando relegado como material provisorio o utilizado como subcapa bajo el material restaurador de composite, ese procedimiento fue propuesto por Mathu Maju y Wright en 2006 (Lygidakis *et al.*, 2010).

3.3.3. RESTAURACIONES DE RESINA COMPUESTA

Este material presenta mayor estabilidad a largo plazo comparado con otros materiales utilizados en dientes con MIH. La tasa de supervivencia es de 5 años aproximadamente (Mejare *et al.*, 2005) y el éxito es del 74% al 100% (Lygidakis *et al.*, 2003) (Kotsanos *et al.*, 2005).

En un estudio realizado por William y colaboradores en 2006, se observó que los adhesivos autograbantes (SEA) presentaban una mayor unión al tejido con MIH y no así los adhesivos mono componentes (SBA), esto se atribuyó a la omisión del enjuague, evitando la interferencia con el agua residual permitiendo aumentar la unión entre la Hidroxiapatita y el adhesivo (William *et al.*, 2006).

Por otra parte, Lygidakis y colaboradores en 2009, agregaron que las propiedades hidrofílicas de la acetona incluidas en algunos sistemas SBA, eliminarían el agua residual de la superficie del esmalte grabado mejorando la adhesión (Lygidakis *et al.*, 2009).

Para restauraciones en incisivos las resinas compuestas se pueden utilizar con resina opaca utilizadas en carillas directas cuando las lesiones son profundas y así lograr un resultado estético favorable (Fayle, 2003) (Weerheijm, 2004).

3.4 CORONAS PREFORMADAS

3.4.1. CORONAS PREFORMADAS DE METAL

Se sugieren para cubrir en su totalidad a los molares con graves problemas de HMI, previniendo la pérdida de estructura. Permite mantener el contacto proximal entre las piezas dentales, no es de costo elevado, controla la sensibilidad dental, evita la pérdida prematura de la pieza dental, y su inserción no requiere de una exhaustiva preparación cavitaria (William *et al.*, 2006), tiene una buena tasa de éxito entre 2 y 5 años (Zagdwon *et al.*, 2003) (Kotsanos *et al.*, 2005).

Este tipo de tratamiento puede utilizarse tanto en etapas tempranas o tardías en molares con HMI con fracturas posteruptivas, sobre todo en aquellos que no presentan suficiente estructura para soportar las restauraciones con composite (Lygidakis *et al.*, 2010).

3.4.2 CORONAS PREFORMADAS DE ZIRCONIA

Son Coronas preformadas realizadas a base de dióxido de Zirconio. Su composición cerámica es altamente resistente y presenta una gran estética y permite poca acumulación de placa, son utilizadas tanto en el sector anterior como en el posterior, son indicadas para la dentición temporal, pero pueden ser utilizadas en los primeros molares permanentes. La desventaja que presentan es que su retención depende de la configuración del diseño interno y de la cementación (Liu - Donly, 2016).

Existen coronas de zirconio de diferentes marcas comerciales:

NuSmile Zr®: respetan la salud de la encía por su buena adaptación, como desventaja el ajuste puede provocar fracturas. Los fabricantes de NuSmile® recomiendan adquirir las coronas Try In (coronas de prueba color rosa) para evitar problemas con el color de la zirconia en dientes primarios y verificar el ajuste antes de la cementación final.

Kinder Krowns Zr®: Basada en tecnología nano. Su superficie pulida reduce el desgaste del esmalte del diente antagonista. Tiene integrado un sistema de retención interno que bloquea la restauración después de la cementación.

Kinder Krowns®: Presenta un bloqueo a nivel incisal, que permite una mejor retención y más espacio para el cemento, aumentando la resistencia sin necesidad de sacrificar gran parte de la estructura dental. Se encuentran disponibles en dos tonos estéticamente agradables, Pedo 1 y Pedo 2.

Coronas EZ Pedo™: Presentan una tecnología patentada de retención “zir -lock ultra”, que corresponde a ranuras retentivas que se extienden hasta los márgenes de la corona, evitando el desgaste del cemento (Del Piñal Luna *et al.*, 2019).

3.4.3 CORONAS DE CONFECCIÓN EN LABORATORIO

Éstas pueden ser confeccionadas en metal o con materiales estéticos, se utilizan tanto en el sector anterior como posterior, no se recomiendan en niños pequeños debido al gran tamaño de la pulpa, por la altura de la corona corta y por la dificultad que se presenta para obtener impresiones fieles de los márgenes infragingivales (Koch - Garcia Godoy, 2000).

Las coronas de aleación níquel cromo tienen buena tasa de éxito (2 años) y tienen la ventaja de ser menos destructivas (Zagdwon *et al.*, 2003).

3.5 CARILLAS DE PORCELANA

Están destinadas a incisivos y solo debe utilizarse cuando la pieza dentaria se encuentra totalmente erupcionada, es decir madura. En la etapa posteruptiva temprana no se indican debido a la erupción continua del diente que expondría los márgenes de la corona, generando desadaptaciones y filtraciones indebidas (Lygidakis *et al.*, 2010).

3.6. INCRUSTACIONES, CORONAS O CARILLAS POR CAD-CAM

El sistema se basa en utilizar escáneres intraorales y a partir de allí por medio del CAD - CAM (diseño asistido por computadora y fabricación asistida por computación) se obtiene la restauración definitiva (Davidovich *et al.*, 2020)

El protocolo inicial es realizar una fase diagnóstica de las lesiones, el segundo paso es colocar anestesia local o en casos más complejos se valora realizar anestesia general. Se coloca aislamiento absoluto, se eliminan las porosidades de la pieza a tratar y se va conformando el diseño para la colocación de una incrustación o una corona en el caso de molares o carillas labiales en el caso de incisivos. Luego se llevan a cabo los escaneos del área dental tratada, del área antagonista y de la mordida. Se entregan las impresiones digitales al laboratorio, se coloca una restauración temporal y se procede a la fabricación de la restauración CAD-CAM. Una vez obtenida la restauración definitiva se procede a la cementación. Por último, se cita al paciente para chequeos sucesivos, a la semana y a los tres meses, y los siguientes se programan teniendo en cuenta el riesgo de caries (Davidovich *et al.*, 2020).

3.7. EXTRACCIÓN DENTARIA Y TRATAMIENTO DE ORTODONCIA

La exodoncia solo puede llevarse a cabo cuando el tratamiento restaurador no es factible, dadas las condiciones irreversibles de la salud del órgano dentario, (signos de necrosis o pulpitis irreversibles) es allí donde la exodoncia es viable (Gomez Santos, 2013).

Para poder llevar a cabo las exodoncias de primeros molares permanentes, en los casos que así lo requieran, deben considerarse las posibles complicaciones de ortodoncia. Por ello se recomienda que la edad ideal del

paciente para llevar a cabo la exéresis de dichos molares, sea entre los 8,5 y 9 años (William - Gowans, 2003) para permitir que los segundos molares permanentes se ubiquen en la posición de los primeros y se establezca la clase molar de forma correcta (Jalevik - Moller, 2007).

Una pauta para tener en cuenta es que cuando se realice la exodoncia del primer molar permanente se observe que la furca del segundo molar permanente se encuentre calcificada o en la fase previa a su erupción, para que éste, al erupcionar se posicione por migración mesial en el lugar del primero extraído (Gomez Santos, 2013).

Cuando se extrae el primer molar inferior debe considerarse la exodoncia del primer molar superior compensatoria, que permita la inclinación mesial del 2do molar permanente. Tal es así, que en la misma arcada se debe estudiar que las exodoncias sean equilibradas. En el caso de justificarse, se puede extraer el molar contralateral para evitar cambios en la línea media (Williams - Gowans, 2003).

Este tratamiento debe valorarse en la dentición mixta tardía, es decir cuando el segundo premolar se encuentre en la cripta que corresponde al segundo molar deciduo, y comience a formarse la bifurcación del segundo molar permanente. Una exodoncia prematura del primer molar permanente, generará el desplazamiento distal del 2 premolar inhibiendo la erupción del segundo molar permanente en el espacio del primer molar. Cabe aclarar que una exodoncia tardía, tiene pocas posibilidades de cierre espontáneo, lo que dará como resultado un exceso de espacio entre el segundo premolar y, el segundo molar permanente, este efecto es más notorio en el maxilar inferior (Lygidakis *et al.*, 2010).

CONCLUSIÓN

La Hipomineralización Molar-Incisiva tanto en dentición temporaria como permanente, se ha convertido en una preocupación que se va acrecentando entre los odontólogos generales y odontopediatras, ya que el tratamiento y su éxito en la mayoría de las ocasiones, se torna dificultoso (Acosta de Camargo 2010).

La etiopatogenia de este defecto del esmalte es poco clara y los estudios de factores de riesgo asociados son por ahora inconcluyentes.

Es preciso que todos los odontólogos dedicados a niños y adolescentes esclarezcan sus dudas en cuanto a la diferenciación de las lesiones que alteran al esmalte en su formación, de este modo es posible que se pueda mantener la salud bucal del paciente durante muchos años, ya que los errores en el diagnóstico y tratamiento pueden llevar a fracasos graves e irreparables como lo son las pérdidas de piezas dentales y por consecuencia, la complicación del desarrollo maxilo facial armónico del paciente. Es por ello que es necesaria la constante actualización sobre el tema. (Acosta de Camargo y Natera, 2017) (Williams - Gowans, 2003).

El diagnóstico de HMI, es conveniente realizarlo a partir de los 8 años edad, ya que la erupción de incisivos y molares permanentes ha concluido. Se debe tener en cuenta, que, como se ha analizado en este trabajo, existen ocasiones en donde los defectos se presentan además en la dentición primaria, y también en segundos molares permanentes y premolares. Es por ello que los monitoreos en los distintos períodos de erupción y recambio, son importantes y deben llevarse a cabo incluso, hasta la finalización de la erupción de la dentición permanente. De este modo es posible realizar un diagnóstico completo del alcance de la hipomineralización (Mittal *et al*, 2016).

Los tratamientos preventivos y mínimamente invasivos en lesiones de HMI deben ser los elegidos en primera instancia. Pero en caso de grandes destrucciones de tejido, como ocurre en ocasiones en los molares permanentes, están a disposición tratamientos reconstructivos de mayor complejidad. Las resinas infiltrantes, las coronas de zirconia, o las restauraciones por tecnología CAD-CAM, son prometedoras e innovadoras, pues permiten mejorar muy satisfactoriamente la estética. Pero como primer paso se deben reconocer que los recursos disponibles a veces son limitados, ya que muchos de los materiales empleados para mantener las piezas dentales con salud y estética carecen de accesibilidad para los pacientes o bien para el profesional, dependiendo de la situación coyuntural de su país de residencia. Es por ello que se torna difícil satisfacer las expectativas del paciente y de los padres que se encuentran a la espera de una solución lo más estética y funcional posible (Gatón Hernandez, 2020).

Por último, y en coincidencia con Hubbard (2018), es necesario que se informen más estudios de prevalencia a gran escala para obtener datos reales por países o regiones, que permitan definir líneas de investigación tendientes a esclarecer etiología y tratamientos efectivos.

BIBLIOGRAFIA

- 1 **Addy M, Moran J.** Mechanisms of stain formation on teeth, in particular associated with metal ions and antiseptics. *Adv Dent Res*, 1995 (december); 9(4):450-456.
- 2 **Acosta de Camargo M, Natera A.** Nivel de conocimiento de defectos de esmalte y su tratamiento entre odontopediatras. 2017(enero-junio); 7(1): 25-35.
- 3 **Acosta de Camargo M.** Defectos de esmalte en la población infantil. Revisión bibliográfica. *Odous Científica*, 2010 (enero - junio); 11(1): 51-58.
- 4 **Aine L, Backstroöm M, Maäki R, Kuusela A, Koivisto A, Ikonen R, Maäki M.** Enamel defects in primary and permanent teeth of children born prematurely. *J Oral Pathol Med* 2000; 29: 403-409.
- 5 **Alaluusua S.** Aetiology of Molar-Incisor Hypomineralisation: A systematic review. Dept. Pediatric and Preventive Dentistry, Institute of Dentistry, University of Helsinki, Finland. *European Archives of Paediatric Dentistry*. 2010; 11(2): 53-58.
- 6 **Alaluusua S, Lukinmaa P.** Developmental dental toxicity of dioxin and related compounds – a review. *International Dental Journal*, 200;. 56 :323-331.
- 7 **Alaluusua S, Caldera P, Gerthoux P, Lukinmaa P, Kovero O, Needham L, Patterson S, Tuomisto J, Mocarelli P.** Developmental Dental Aberrations After the Dioxin Accident in Seveso. *Environmental Health Perspectives*, 2004; 112:1313-1318.
- 8 **Alaluusua S, Lukinmaa P, Vartiainen T, Partanen M, Torppa J, Tuomisto J.** Polychlorinated dibenzo-p-dioxins and dibenzofurans via mother' s milk may cause developmental defects in the child' s teeth. *Environmental Toxicology and Pharmacology*. 1996; 1:193-197.
- 9 **Alfaro A, Castejón Navas I, Magán Sanchez R, Alfaro J.** Síndrome de hipomineralización incisivo-molar. *Rev. Pediatr. Aten. Primaria*. 2018; 20:183-188.
- 10 **Almuallem Z, Busuttil N.** Molar incisor hypomineralisation (MIH) – an overview. *British Dental Journal*, 2018 (October); 225(7):601-609.
- 11 **Americano G, Jorge R, Moliterno L, Soviero V.** Relating Molar Incisor Hypomineralization and Caries Experience Using the Decayed, Missing, or Filled Index. *Pediatr Dent*. 2016; 38(5): 419-424.
- 12 **Aoba T, Fejerskov O.** Dental fluorosis: Chemistry and Biology. *Crit Rev Oral Biol Med*, 2002; 13(2):155-170.
- 13 **Azarpazhooh A, Limeback H.** Clinical efficacy of casein derivatives - A systematic review of the literature. *JADA* 2008 (July); 139(7): 915 - 924.
- 14 **Barbosa Teixeira R, Andrade N, Carvalho L, Mendes F, Silva Moura M, Almeida de Deus Moura L, Deus Moura Lima M.** Exploring the association between genetic and environmental factors and molar incisor hypomineralization: evidence from a twin study. *International journal of Paediatric Dentistry*. 2017; 28 (2), 198-206.

- 15 **Beentjes V, Weerheijm, Groen H.** Factors involved in the aetiology of molar-incisor hypomineralisation (MIH). *European J. of Paediatric Dent.* 2002; 1: 9-13.
- 16 **Biondi A, Cortese S.** Resolución de anomalías dentarias. *Odontopediatría, Fundamentos y prácticas para la atención integral personalizada.* 2nd ed. Buenos Aires. Corpus. 2018. p 237-239.
- 17 **Biondi A, Cortese S, Ortolani A, Argentieri Á.** Características clínicas y factores de riesgo asociados a Hipomineralización Molar Incisiva. *Revista de la Facultad de Odontología de la UBA.* 2010; 25(58): 11-16.
- 18 **Bonucci E, Lozupone E, Silvestrini G, Favia A, Mocetti P.** Morphological Studies of Hypomineralized Enamel of Rat Pups on Calcium-Deficient Diet, and of Its Changes After Return to Normal Diet. *The anatomical record.* 1994; 239: 379-395.
- 19 **Castellanos J, Marín Gallón L, Úsuga Vacca M, Castiblanco Rubio G, Martignon Biermann S.** La Remineralización del esmalte bajo el entendimiento actual de la caries dental. *Univ Odontol.* 2013 (jul- dic); 32(69):49-59.
- 20 **Cedillo V, Cedillo F.** Resinas Infiltrantes, una novedosa opción para las lesiones de caries no cavitadas en esmalte. *Revista ADM.* 2012; 69(1):38-45.
- 21 **Chiego D.** Desarrollo de los dientes. *Principios de Histología y Embriología Bucal Con Orientación Clínica.* 4ta ed. Barcelona. Elsevier; 2014. P. 67-70.
- 22 **Clarkson J.** Review of terminology, classifications, and indices of developmental defects of enamel. *Adv Dent Res.* 1989 (September); 3(2): 104-109.
- 23 **Clarkson J, Mullane O.** A Modified DDE Index for Use in Epidemiological Studies of Enamel Defects. *Adv Dent Res.* 1989 (March); 68(3): 445-450.
- 24 **Coffield K, Phillips C, Brady M, Roberts M, Strauss R, Wright T.** The psychosocial impact of developmental dental defects in people with hereditary amelogenesis imperfecta. *JADA.* 2005 (May); 136:620-630.
- 25 **Da Silva Figueiredo M, Ribeiro A, Dos Santos-Pinto L, Cordeiro R, Cabral R, Coelho Leal S.** Are Hypomineralized Primary Molars and Canines Associated with Molar-Incisor Hypomineralization. *Ped. Dent.* 2017; 39(7): 445-449.
- 26 **Davidovich E, Dagon S, Tamari I, Etinger M, Mijiritsky E.** An Innovative Treatment Approach Using Digital Workflow and CAD-CAM Part 2: The Restoration of Molar Incisor Hypomineralization in Children. *Int. J. Environ. Res. Public Health.* 2020, 17, 1499; doi:10.3390/ijerph17051499.
- 27 **De Souza J, Jeremias F, Da Costa Silva C, Dos Santos-Pinto L, Cordeiro R.** Hipomineralización Incisivo y Molar: Diagnostico Diferencial. *Acta Odontológica Venezolana.* 2011; 49(3): 1-8.
- 28 **Del Piñal Luna L, Miegimolle Herrero M.** Coronas estéticas en odontopediatría. *Odontol Pediatr (Madrid).* 2019; 27(2): 137-149.

- 29 **Denis M., Atlan A, Vennat E, Tirlet G, Attal J.** White defects on enamel: Diagnosis and anatomopathology: Two essential factors for proper treatment (part 1). *International Orthodontics*. 2013; 11: 139-165.
- 30 **Deutsch D, Leiser Y, Shay B, Fermon A, Taylor A, Rosenfeld E, Dafni L, Charuvi K, Cohen Y, Haze A, Fuks A, Mao Z.** Biom mineralization (Cost-WG4) - The Human Tuftelin Gene and the Expression of Tuftelin in Mineralizing and Nonmineralizing Tissues. *Connective Tissue Research*. 2002; 43: 425-434.
- 31 **Discepolo K, Baker S.** Adjuncts to Traditional Local Anesthesia Techniques in Instance of Hypomineralized Teeth. *The New York State Dental Journal*. 2011 (November); 77(6): 22-27.
- 32 **Duverger O, Beniash E, Morasso M.** Keratins as components of the enamel organic matrix. *Matrix Biol*. 2017; 52(54): 260-265.
- 33 **Elfrink M, Veerkamp J, Aartman I, Moll H, Ten Cate J.** Validity of scoring caries and primary molar hypomineralization (DMH) on intraoral photographs. *European Archives of Paediatric Dentistry*. 2009; 10(1): 5-10.
- 34 **Fagrell T, Salmon P, Melin L, Norén J.** Onset of Molar Incisor Hypomineralization (MIH). *Swed Dent J*. 2013; 37: 61-70.
- 35 **Farah R, Drummond B, Swain M, Williams S.** Linking the clinical presentation of molar-incisor hypomineralisation to its mineral density. *International Journal of Paediatric Dentistry*. 2010; 20:353-360.
- 36 **Fayle S.** Molar Incisor Hypomineralisation: restorative management. *Eur J Paediatric Dent*. 2003; 4: 121-126.
- 37 **Fearne J, Anderson P, Davis G.** 3D X-ray microscopic study of the extent of variations in enamel density in first permanent molars with idiopathic enamel hypomineralisation. 2004; 194:634-638.
- 38 **Fuentealba N, Meléndez J, Vidal S.** Resinas infiltrantes: Un tratamiento eficaz y mínimamente invasivo para el tratamiento de lesiones blancas no cavitadas. Revisión narrativa. *Avances en Odontoestomatología*. 2017; 33(7): 121 – 126.
- 39 **Gao Y, Sahlberg C, Kiukkonen A, Alaluusua S, Pohjanvirta R, Tuomisto J, Lukinmaa P.** Lactational Exposure of Han/Wistar Rats to 2,3,7,8-Tetrachlorodibenzo-p-dioxin Interferes with Enamel Maturation and Retards Dentin Mineralization. *J Dent Res*. 2003; 83(2): 139-144.
- 40 **Gatón Hernandez P, Serrano C, Bezerra da Silva L, Castañeda E, Bezerra da Silva R, Pucinelli C, Manton D, Ustrell Torrent J, Nelson Filho P.** Minimally interventive restorative care of teeth with molar incisor hypomineralization and open apex-A 24-month longitudinal study. *Int. J Paediatr. Dent*. 2020 (Jan); 30(1): 4-10.
- 41 **Gomez Ferraris M, Muñoz A.** Esmalte. *Histología y embriología bucodental*. 2nd ed. Madrid. Editorial Panamericana. 2002. p 298-307.
- 42 **Gomez Santos G.** Protocolos preventivos y terapéuticos de la hipomineralización Incisivo-Molar. *Sociedad Española de Epidemiología y Salud Pública Oral*. Available at: <http://sespo.es/wp-content/uploads/2013/03/ProtocoloSESPO.-Hipomineralizacion-incisivo-molar.pdf>. Accessed junio 2013.

- 43 **Heijs S, Dietz W, Norén J, Blanksma N, Jälevik B.** Morphology and chemical composition of dentin in permanent first molars with the diagnose MIH, Swedish dental journal. 2007; 31: 156-164.
- 44 **Hinostroza Izaguirre M, Abal Perleche D, Navarro Beteta R, de Priego G.** Factores genéticos asociados a la hipomineralización incisivo-molar. Revisión de Literatura. Rev Cient Odontol. 2019; 7(1): 148-156.
- 45 **Horowitz H, Driscoll W, Meyers R, Heifetz S, Kingman A.** A new method for assessing the prevalence of dental fluorosis—the Tooth Surface Index of Fluorosis. JADA. 1984; 109: 37-41.
- 46 **Hubbard M.** Molar hypomineralization What is the US experience?. JADA. 2018; 149(5):329-330.
- 47 **Jacobsen P, Henriksen T, Haubek D, Stergaard J.** Developmental Enamel Defects in Children Prenatally Exposed to Anti-Epileptic Drugs. PLoS ONE. 2013 (marzo); 8(3): e58213. doi:10.1371/journal.pone.0058213.
- 48 **Jälevik B, Möller M.** Evaluation of spontaneous space closure and development of permanent dentition after extraction of hypomineralized permanent first molars. Int J Paediatr Dent. 2007; 17: 328-335.
- 49 **Jälevik B, Dietz W, Norén G.** Scanning electron micrograph analysis of hypomineralized enamel in permanent first molars. International Journal of Paediatric Dentistry. 2005; 15(4): 233–240.
- 50 **Jälevik B, Odelius H, Dietz W, Norén G.** Secondary ion mass spectrometry and X-ray microanalysis of hypomineralized enamel in human permanent first molars. Archives of Oral Biology. 2001; 46: 39 -247.
- 51 **Jalevik B, Norén J.** Enamel hypomineralization of permanent first molars: a morphological study and survey of possible aetiological factors. Int J Paediatr Dent. 2000; 10: 278-289.
- 52 **Jan J, Sovcikova E, Kocan A, Wsolova L, Trnovec T.** Developmental dental defects in children exposed to PCBs in eastern Slovakia. Chemosphere. 2007; 67: 350–S354.
- 53 **Jeremias F, Feltrin de Souza J, Da Costa Silva C, Loiola Cordeiro R, Cilense Zuanon A, Santos Pinto L.** Dental caries experience and Molar-Incisor Hypomineralization. Acta Odontológica Scandinavica. 2013; 71: 870–876.
- 54 **Jeremias F, Da Costa Silva C, Feltrin de Souza J.** Hipomineralización de incisivos y molares: Aspectos clínicos de la severidad. Acta Odontológica Venezolana. 2010; 48(4).
- 55 **Jeremias F, Pierri R, Souza J, Fragelli C, Cordeiro R, Secolin R, Maurer Morelli C, Scarel Caminaga R, Santos Pinto L.** Family-Based Genetic Association for Molar-Incisor Hypomineralization. Caries Res. 2016; 50: 310–318.
- 56 **Joiner A.** The bleaching of teeth: A review of the literature. journal of dentistry. 2006; 34: 412-419.
- 57 **Kar S, Sarkar S, Mukherjee A.** Prevalence and Distribution of Developmental Defects of Enamel in the Primary Dentition of IVF Children of West Bengal. Journal of Clinical and Diagnostic Research. 2014 (Jul); 8:76-78.

- 58 **Koch G, Hallonsten A, Ludvigsson N, Hansson B, Hoist A, Ullbro C.** Epidemiologic study of idiopathic enamel hypomineralization in permanent teeth of Swedish children. *Community Dent Oral Epidemiol.* 1987; 15:279-285.
- 59 **Koch J, García Godoy, F.** The Clinical Performance of Laboratory-Fabricated Crowns: Placed on First Permanent Molar with Developmental Defect. *The Journal of the American Association.* 2000 (September); 131(9): 1285-1290.
- 60 **Kotsanos N, kaklamanos E, Arapostathis K.** Treatment management of first permanent molars in children with Molar-Incisor Hypomineralisation. *European Journal of Paediatric Dent.* 2005 (April); 4: 179-184.
- 61 **Kühnisch J, Thiering E, Heitmüller D, Tiesler C, Grallert H, Heinrich Weltzien R, Hickel R, Heinrich J.** Genome - wide association study (GWAS) for molar–incisor hypomineralization (MIH). *Clin Oral Invest.* 2014; 18: 677-682.
- 62 **Kuscu O, Çağlar E, Aslan S, Durmusoglu E, Karademir A, Sandalli N.** The prevalence of molar incisor hypomineralization (MIH) in a group of children in a highly polluted urban region and a windfarm-green energy island. *International Journal of Paediatric Dentistry.* 2009; 19: 176–185.
- 63 **Laisi S, Ess A, Sahlberg C, Arvio P, Lukinmaa P, Alaluusua S.** Molar-Incisor-Hypomineralisation and Dioxins: New Findings. *European Archives of Paediatric Dentistry.* 2008; 9(4): 224-227.
- 64 **Laisi S, Kiviranta H, Lukinmaa P, Vartiainen T, Alaluusua S.** Amoxicillin May Cause Molar Incisor Hypomineralization. *J Dent Res.* 2009; 88(2): 132-136.
- 65 **Liu J, Donly K.** A Review of Esthetic Crowns for the Primary Anterior Definition. 11 October 2016. <http://decisionsindentistry.com/article/review-esthetic-crownsprimary-anterior-dentition/> (17 Maret 2017).
- 66 **Lopez Jordi M, Cortese S, Álvarez L, Salveraglio I, Ortolano A, Andrea M, Biondi A.** Comparación de la prevalencia de hipomineralización molar incisiva en niños con diferente cobertura asistencial en las ciudades de buenos Aires (Argentina) y Montevideo (Uruguay). *SALUD COLECTIVA, Buenos Aires.* 2014 (mayo - agosto); 10(2): 243-251.
- 67 **Lopez Jordi M, Salveraglio I, Álvarez L.** Prevalencia de la Hipomineralización Molar-Incisiva (MIH) en niños con diferente cobertura asistencial (privada y pública) en Montevideo, Uruguay. *Odontoestomatología.* 2013 (noviembre); 15(22): 4-15.
- 68 **Lygidakis N, Dimou G, Stamataki E.** Retention of fissure sealants using two different methods of application in teeth with hypomineralised molars (MIH): A 4-year clinical study. *European Archives of Paediatric Dentistry.* 2009; 10(4): 223-226.
- 69 **Lygidakis N, Wong F, Jälevik B, Vierrou A, Alaluusua S, Espelid I.** Best Clinical Practice Guidance for clinicians dealing with children presenting with

- Molar-Incisor-Hypomineralisation (MIH). *European Archives of Paediatric Dentistry*. 2010; 11(2): 75-81.
- 70 **Lygidakis N, Dimou G, Marinou D.** Molar-Incisor-Hypomineralisation (MIH). A retrospective clinical study in Greek children. II. Possible medical aetiological factors. *European Archives of Paediatric Dentistry*. 2008; 9(4): 207-217.
- 71 **Mahoney P.** Intraspecific variation in M1 enamel development in modern humans: implications for human evolution. Department of Archaeology, University of Sheffield, Sheffield S1 4ET, England, UK. 2008; 55: 131-147.
- 72 **Mahoney, P.** Two-dimensional patterns of human enamel thickness on deciduous (dm1, dm2) and permanent first (M1) mandibular molars. School of Anthropology and Conservation, University of Kent, Marlowe Building, Canterbury, Kent CT2 7NR, UK. 2010; 55: 115-126.
- 73 **Manoharan V, Kumar S, Arumugam S, Anand V, Krishnamoorthy S, Methippara J.** Is Resin Infiltration a Microinvasive Approach to White Lesions Calcified Tooth Structures? A Systemic Review. *Int J Clin Pediatr. Dent*. 2019 (Jan-Feb); 12(1): 53-58.
- 74 **Mejare I.** Hypomineralized molars and incisors of unknown origin: treatment outcome at age 18 years. *International Journal of Paediatric Dentistry*. 2005; 15:20-28.
- 75 **Mittal N.** Phenotypes of Enamel Hypomineralization and Molar Incisor Hypomineralization in Permanent Dentition: Identification, Quantification and Proposal for classification. *The Journal of Clinical Pediatric Dentistry*. 2016 (May); 40: 367-374.
- 76 **Moscardini Vilela M, Díaz Huamán S, De Rossi M, Nelson Filho P, De Rossi A.** Odontología para bebés: una posibilidad práctica de promoción de salud bucal". *Artículo de Revisión*. 2017; 7(2): 116-26).
- 77 **Nanci A, Mocetti P, Sakamoto Y, Kunikata M, Lozupone E, Bonucci E.** Morphological and Immunocytochemical Analyses on the Effects of Diet-induced Hypocalcemia on Enamel Maturation in the Rat Incisor. *The Journal of Histochemistry & Cytochemistry*. 2000; 48(8): 1043–1057.
- 78 **Naranjo Sierra M.** Terminología, clasificación y medición de los defectos en el desarrollo del esmalte. *Revisión de literatura. Univ Odontol*. 2013 (ene - jun); 32(68): 33-44.
- 79 **Ng F, Manton DJ.** Aesthetic management of severely fluorosed incisors in an adolescent female. *Australian Dental Journal*. 2007; 52(3): 243-248.
- 80 **Núñez S, Chun Y, Ganss B, Hu Y, Richardson A, Schmitz J, Fajardo R, Yang J, Hu J, Simmer P.** Maturation stage enamel malformations in Amtn and Klk4 null mice. (2015); <http://dx.doi.org/10.1016/j.matbio.2015.11.007>.
- 81 **Oyedele T, Folayan M, Oziegbe E.** Hypomineralised second primary molars: prevalence, pattern and associated co morbidities in 8- to 10-year-old children in Ile-Ife, Nigeria. *BMC Oral Health*. 2016; 16-65.
- 82 **Ozukoc C.** Moderate Molar Incisor Hypomineralization treatment with Microabrasion and Composite Resin. 2019; 4(2): 98-101.

- 83 **Pendrys D.** The Fluorosis Risk Index: A Method for Investigating Risk Factors. 1990; 50(5):291-298.
- 84 **Pentapati, K, Yeturu S, Siddiq H.** Systematic Review and Meta-analysis of the Prevalence of Molar-incisor Hypomineralization". J Int Oral Health 2017; 9:243-50.
- 85 **Pereira Alves dos Santos M, Lucianne Cople M.** Molar Incisor Hypomineralization: Morphological, Aetiological, Epidemiological and Clinical Considerations. Contemporary Approach to Dental Caries Edited by Dr. Ming-Yu Li (Ed.), ISBN: 978-953-51-0305-9, InTech, Available from: <http://www.intechopen.com/books/contemporary-approach-to-dental-caries/molar-incisor-hypomineralizationepidemiological-morphological-and-clinical-considerations>.
- 86 **Richards A, Kragstrup J, Josephsen K, Fejerskov O.** Dental Fluorosis Developed in Post-secretory Enamel". J Dent Res. 1986 (December); 65(12): 1406-1409.
- 87 **Robles M, Ruiz M, Bravo Perez M, González E, Peñalver M.** Prevalence of enamel defects in primary and permanent teeth in a group of schoolchildren from Granada (Spain). Med Oral Patol Oral Cir Bucal. 2013 (Mar); 18(2): 187-193.
- 88 **Rugg Gunn A, Al Mohammadi, Butler T.** Effects of Fluoride Level in Drinking Water, Nutritional Status, and Socio-Economic Status on the Prevalence of Developmental Defects of Dental Enamel in Permanent Teeth in Saudi 14-Year-Old Boys. Caries Res. 1997; 31: 259-267.
- 89 **Salgado Peralvo Á, Peralvo García V, Torres A, Mateos Moreno M, Ribas Perez D, Castano Séquier A.** Prevalencia del síndrome de hipomineralización incisivo-molar: revisión de la literatura". Odontol Pediátr (Madrid). 2016; 24(2): 134-138.
- 90 **Sapir S, Shapira J.** Clinical Solutions for Developmental Defects of Enamel and Dentin in Children. Pediatric Dentistry. 2007; 29(4): 330-336.
- 91 **Schmalfuss A, Stenhagen K, Tveit A, Crossner C, Espelid I.** Canines are affected in 16-year-olds with molar-incisor hypomineralisation (MIH): an epidemiological study based on the Tromsø study: "Fit Futures". Eur Arch Paediatr Dent 2016; 17(2):107-13. <https://doi.org/10.1007/s40368-015-0216-6>.
- 92 **Seow K.** A study of the development the permanent dentition in very low birthweight children. American Academy of Pediatric Dentistry. 1996; 18(5): 379-384.
- 93 **Shen P, Cai F, Nowicki A, Vincent J, Reynolds E.** Remineralization of Enamel Subsurface Lesions by Sugar-free Chewing Gum Containing Casein Phosphopeptide-Amorphous Calcium Phosphate. 2001; 80(12): 2066-2070.
- 94 **Simmer JP, Papagerakis P, Smith CE, Fisher D, Rountrey A, Zheng L, Hu C.** Regulation of Dental Enamel Shape and Hardness. J Dent Res. 2010; 89(10): 1024-2038.

- 95 **Simpson S, Kunos C.** A radiographic study of the development of the human mandibular dentition. *Journal of Human Evolution*. 1998; 35: 479–505.
- 96 **Slayton R, Warren J, Kanellis M, Levy S, Islam M.** Prevalence of enamel hypoplasia and isolated opacities in the primary dentition". *Pediatric Dentistry*. 2001; 23(1): 32-36.
- 97 **Suckling G.** Developmental defects of enamel-historical and present-day perspectives of their pathogenesis. Dental Research Unit, Medical Research Council of New Zealand, P.O. *Adv Dent Res*. 1989 (September); 3(2):87-94.
- 98 **Suga S.** Enamel Hypomineralization viewed from the pattern of progressive mineralization of human monkey developing enamel. *Adv Dent Res*. 1989 (September); 3(2): 188-198.
- 99 **Sundfeld R, Croll T, Fraga Briso A, Sversut de Alexandre R, Sundfeld Neto D.** Considerations about enamel microabrasion after 18 years. *American Journal of Dentistry*. 2007 (April); 20(2): 67-72.
- 100 **Thylstrup A, Fejerskov O.** Clinical appearance of dental fluorosis in permanent teeth in relation to histologic changes. *Community Dent. Oral Epidemiol*. 1978; 6: 315-328.
- 101 **Trancho J, Robledo B.** Patología oral: Hipoplasia del esmalte dentario. Depto. de Biología Animal I, Fac. de Biología. Universidad Complutense de Madrid. 2000.
- 102 **Tung K, Fujita H, Yamashita Y, Takagi Y.** Effect of turpentine-induced fever during the enamel formation of rat incisor. *Archives of Oral Biology*. 2006; 51: 464—470.
- 103 **Weerheijm KL.** Molar - Incisor Hypomineralisation. *Dent Update* 2004; 31: 9–12.
- 104 **Weerheijm KL, Duggal M, Mejåre I, Papagiannoulis L, Koch G, Martens LC, Hallonsten AL.** Judgement criteria for Molar Incisor Hypomineralisation (MIH) in epidemiologic studies: a summary of the European meeting on MIH held in Athens. 2003 (March): 110-113.
- 105 **Weerheijm KL, Jålevik B, Alaluusua S.** Molar - Incisor Hypomineralisation. *Caries Res* 2001; 35:390–391.
- 106 **Weerheijm KL, Mejare I.** Molar incisor hypomineralization: a questionnaire inventory of its occurrence in member countries of the European Academy of Paediatric Dentistry (EAPD). *International Journal of Paediatric Dentistry*. 2003; 13: 411–416.
- 107 **Whatling R, Fearn J.** Molar incisor hypomineralization: a study of aetiological factors in a group of UK children. *International journal of paediatric dentistry*. 2008; 18: 155-162.
- 108 **Whitford G, Angmar Mansson B.** Fluorosis-Like Effects of Acidosis, but Not NHJ, on Rat Incisor Enamel. *Caries Res* 1995; 29:20-25.
- 109 **William V, Messer L, Burrow M.** Molar Incisor Hypomineralization: Review and Recommendations for Clinical Management. *Pediatric Dentistry*. 2006; 28(3): 224-232.

- 110 **Williams J, Gowans A.** Hypomineralised first permanent molars and the orthodontist. *European Journal of Paediatric Dentistry*. 2003 (September); 4(3): 129-132.
- 111 **Willmott N, Bryan E, Duggal M.** Molar incisor hypomineralization: a study of aetiological factors in a group of UK children. *International Journal of Paediatric Dentistry*. 2008; 9(4): 155–162.
- 112 **Willmott N, Bryan E, Duggal M.** Molar-Incisor-Hypomineralisation: A literature review. *European Archives of Paediatric Dentistry*. 2008; 9(4): 172-179.
- 113 **Wong F, Winter G.** Effectiveness of microabrasion technique for improvement of dental aesthetics". *British Dental Journal*. 2002 (August); 193(3): 155-158.
- 114 **Wright J.** Diagnosis and treatment of molar–incisor hypomineralization. *Handbook of Clinical Techniques in Pediatric Dentistry, First Edition*. 2015; 99-106. doi:10.1002/9781118998199.ch12.
- 115 **Wright, J.** The etch-bleach-seal technique for managing stained enamel defects in young permanent incisors. *Pediatric Dentistry*. 2002; 24(3): 249-252.
- 115 **Zagdwon A, Fayle S, Pollard M.** A prospective clinical trial comparing preformed metal crowns and cast restorations for defective first permanent molars. *European Journal of Paediatric Dent*. 2003 (August); 4(3): 138-142.