



**UNCUYO**  
UNIVERSIDAD  
NACIONAL DE CUYO

**FO**  
FACULTAD DE  
ODONTOLOGÍA



UNIVERSIDAD NACIONAL DE CUYO  
FACULTAD DE ODONTOLOGÍA

TRABAJO FINAL PARA OPTAR AL TÍTULO DE  
ESPECIALISTA EN ENDODONCIA

## **REINTERVENCIÓN ENDODÓNTICA QUIRÚRGICA**

Alumno: Od. ALARCON JUAN HORACIO  
Director de Trabajo Final: Prof. Dra. PEÑA GRACIELA  
Mendoza, Junio 2020

## **AGRADECIMIENTOS**

Quiero agradecer enormemente y en igual medida:

Al Prof. Dr. Julio Caram y a su equipo de docentes por guiarme en el aprendizaje de la endodoncia.

A la Dra. Graciela Peña quien fue mi tutora y aportó sus conocimientos para la realización de este trabajo.

A mi Esposa y mis padres por ser siempre incondicionales y darme su apoyo en todo momento.

A mis compañeros de cursado que hicieron el camino más alegre y sencillo.

Gracias totales!!!

## ÍNDICE

Resumen.....	pág. 4
Introducción.....	pág. 5
Caso clínico.....	pág. 15
Discusión.....	pág. 23
Conclusión.....	pág. 32
Bibliografía.....	pág. 33

## **RESUMEN**

La principal causa de falla endodóntica es la persistencia de microorganismos que causan una infección intra o extra radicular y que se vuelven resistentes a las medidas de desinfección. Estos microorganismos tienen la capacidad de formar una biopelícula, ubicarse en áreas inalcanzables para las técnicas de instrumentación, expresar genes de supervivencia y activar alternativas vías metabólicas.

El propósito de este trabajo es brindar una visión general, contemporánea y actualizada de la cirugía endodóntica, para incorporar estas técnicas y conceptos en la práctica diaria. Para ello, se presenta el caso clínico de una paciente a la que se le realizó un tratamiento endodóntico y un retratamiento en el último año, desarrollando a repetición tractos sinusales en dicho elemento. Por esto, se tomó la decisión de realizar una reintervención quirúrgica (apicectomía) para eliminar la lesión periapical existente y obturar el conducto de forma retrograda.

El retratamiento endodóntico no quirúrgico es la terapia de elección para los dientes tratados endodónticamente con enfermedad recurrente o residual en la mayoría de los casos. Asimismo, en algunos casos, estará indicado el tratamiento endodóntico quirúrgico para aquellos elementos en donde no se pueda realizar un retratamiento de forma convencional.

## INTRODUCCIÓN

El tratamiento endodóntico es un procedimiento razonablemente predecible. con tasas de éxito entre 86% y 98%. El éxito o el fracaso de este tratamiento es evaluado por los signos y síntomas clínicos, así como por los hallazgos radiográficos del diente tratado. Los síntomas y los signos clínicos que definen el éxito son: ausencia de dolor, desaparición de inflamación y fístulas, si existieron antes del tratamiento, así como el mantenimiento del diente funcional y firme en su alveolo.

Radiográficamente, la curación completa de una lesión ósea periapical preexistente y la apariencia normal de la lámina dura por un período de 6 meses a 24 meses, definirá el éxito (Tabassum; Khan, 2016).

Por otra parte, histológicamente, los factores más frecuentemente asociados con el fracaso del tratamiento se deben principalmente a la persistencia de bacterias (intra y extrarradiculares), una deficiente preparación quimicomecánica y una obturación inadecuada del sistema de conductos radiculares. Todo esto puede ocurrir como resultado de preparaciones inadecuadas de los canales, obturaciones con falta de sellado apical, filtración en la restauración coronaria, canales no tratados, así como iatrogenias tales como transporte apical, cavidades de acceso pequeñas, perforaciones, vías falsas, fracturas de instrumentos etc. (Siqueira *et al.*, 1999).

El principal problema es que, en la mayoría de los casos, el selladoápico - coronal es inadecuado; por lo tanto, la filtración en el conducto radicular de fluidos tisulares ricos en glicoproteínas, proporcionan un sustrato a los microorganismos, que pueden proliferar y alcanzar un número suficiente para generar o perpetuar una lesión perirradicular. Por otra parte, existen situaciones en las que los conductos radiculares ya obturados, pueden estar contaminados desde la cavidad oral por filtraciones a través de materiales de restauración temporales o permanentes; fractura o pérdida de la restauración; fractura de la estructura dental; caries recurrentes que exponen el material de obturación radicular; o retraso en la aplicación del material de restauración definitivo. En estas circunstancias, si la obturación radicular no previene la filtración de saliva, los microorganismos pueden invadir y volver

a colonizar el sistema de conductos radiculares. Además, bacterias localizadas en áreas como deltas apicales, istmos, canales laterales, irregularidades y túbulos dentinarios, a menudo pueden escapar a los procedimientos de desinfección endodóntica. La capacidad de sobrevivir en condiciones desfavorables es muy importante para las bacterias porque a menudo experimentan períodos de escasez de nutrientes. Sin embargo, no siempre los microorganismos que logran sobrevivir en estas condiciones son capaces de causar un fracaso endodóntico. De hecho, esto sólo ocurrirá si las bacterias (sus toxinas y especialmente sus endotoxinas) son patógenas, alcanzan un número suficiente y acceden a los tejidos perirradiculares con el fin de inducir o perpetuar lesiones perirradiculares (Narayanan; Vaishnavi, 2010).

Las infecciones endodónticas postratamiento son causadas por microorganismos que forman estructuras denominadas biopelícula, que permanecen en los canales radiculares o en las superficies extrarradiculares. Las bacterias en la biopelícula son difíciles de eliminar ya que están protegidas tanto de la respuesta inmune del huésped como de los antimicrobianos.

La microbiota en las infecciones endodónticas postratamiento está compuesta por patógenos orales mezclados con especies que se consideran inofensivas o transitorias.

El tratamiento endodóntico tiene como objetivo eliminar las bacterias de los canales radiculares infectados mediante instrumentación mecánica en combinación con un antimicrobiano químico. Estos procedimientos de tratamiento aplican fuerzas físicas para eliminar las bacterias por contacto directo de instrumentos manuales o mecánicos en las superficies de los canales radiculares. El uso de antimicrobianos en forma de irrigantes complementa la acción física para eliminar las bacterias del conducto radicular. Sin embargo, a pesar de estas medidas mecánicas y químicas y de la defensa innata y adaptativa del huésped, se producen infecciones endodónticas postratamiento con una frecuencia relativamente alta. Estas infecciones persistentes suelen ser clínicamente silenciosas y se caracterizan por ser reacciones inflamatorias crónicas que tienen lugar en los tejidos periapicales (Siqueira; Rôças, 2004).

La patogénesis subyacente de las infecciones endodónticas persistentes se asocia con la presencia de comunidades de biofilm microbiano que interactúan con las células del huésped, desencadenando una respuesta inflamatoria e inmune.

Las comunidades microbianas (biofilm) formadas en las paredes dentinarias o en el cemento extrarradicular son difíciles de eliminar, en parte debido a su alta tolerancia/resistencia a las defensas del huésped y a los antimicrobianos. Los estudios clínicos han establecido que estas comunidades microbianas están compuestas principalmente por bacterias Gram positivas anaeróbicas facultativas. *Streptococcus*, *Lactobacillus* y *Actinomyces* son ejemplos de especies que se consideran habitantes normales de la cavidad oral y que también han sido aisladas en dientes con tratamiento endodóntico y periodontitis apical. Otras especies no orales también han sido encontradas con una frecuencia relativamente alta, tales como, *Enterococcus Faecalis*. En general, la microbiota que queda después de los procedimientos de endodoncia es una subpoblación de la microbiota original del conducto radicular.

La formación de biopelículas es un mecanismo clave vinculado a la supervivencia microbiana, y su estudio en la endodoncia ha llevado a la comprensión de su implicancia en la patogénesis de infecciones endodónticas.

En general, la formación de biopelículas refleja un mecanismo esencial de adaptación microbiana a las condiciones ambientales. Las bacterias de las biopelículas están rodeadas por una matriz de exopolisacáridos bacterianos y sustancias exógenas (polisacáridos, proteínas, cristales minerales) que los protegen de las defensas inmunes del huésped. Los anticuerpos y fagocitos tienen dificultades para penetrar en el biofilm y pueden incluso sufrir desactivación dentro de la matriz.

Las bacterias en las biopelículas también son menos susceptibles a la acción de los antibióticos, lo que puede contribuir al desarrollo de infecciones crónicas y reagudizaciones (Pinheiro *et al.*, 2003)

Varios estudios han descrito la presencia de biopelículas formadas en conductos radiculares infectados, estas se encuentran junto a las paredes del canal, dentro de los

túbulos dentinarios, deltas apicales y áreas periapicales. La presencia de estas estructuras microbianas se ha asociado con diferentes estados clínicos, incluidas las infecciones endodónticas posteriores al tratamiento.

Contrariamente a la visión tradicional de que los tejidos extrarradiculares están libres de bacterias, la evidencia clínica indica formación de bacterias en las superficies extrarradiculares. Aunque la mayoría de los estudios se describen como informes de casos, es razonable concluir de acuerdo con la información disponible, que la formación de biopelículas extrarradiculares se produce con relativa frecuencia.

Aunque todavía no está claro, la formación de biopelículas extrarradiculares parece ser una consecuencia de una infección masiva del sistema de conductos asociada con una exposición prolongada del conducto radicular al ambiente oral. Sin embargo, es interesante, que la mayoría de los casos que presentan biopelículas extrarradiculares están asociados con tractos sinusales que puede indicar la inclusión de fluidos orales durante la formación de la biopelícula. Esta última hipótesis se sostiene con el hallazgo de cálculos extrarradiculares en la biopelícula (Siqueira, 2001).

La presencia de biopelículas en dientes tratados endodónticamente, conduce a una reacción inflamatoria crónica en el periápice que se caracteriza por la proliferación de macrófagos, linfocitos y células plasmáticas. Las lesiones apicales crónicas se encapsulan en el tejido colágeno que es estimulado por el aumento del factor TGF- $\beta$ . En esta fase crónica que puede permanecer sin síntomas durante largos períodos de tiempo, las células T activadas producen citoquinas que regular la producción de citoquinas proinflamatorias (IL-1, IL-6 y TNF- $\alpha$ ), lo que lleva a la supresión de la actividad osteoclástica y la reducción de la reabsorción ósea.

En una invasión secundaria de microorganismos, la lesión puede espontáneamente convertirse en una reacción inflamatoria aguda por el rápido reclutamiento de PMNs, que se caracteriza por una rápida restitución de la reabsorción ósea apical, y la anterior situación clínica silenciosa puede convertirse repentinamente en una situación sintomática aguda (Bayles, 2007).



La lesión inflamatoria crónica asociada a fracasos endodónticos se asocia en muchos casos a la presencia de una cápsula fibrosa bien desarrollada, formada por fibras colágenas que están firmemente adheridas a la superficie radicular. Estas lesiones crónicas, también conocidas como granulomas, no suelen albergar microorganismos, salvo en casos especiales tales como, fase inflamatoria aguda, actinomicosis periapical, contaminación transitoria durante la instrumentación del conducto radicular y quistes periapicales infectados con cavidades abiertas al conducto radicular. La función principal del granuloma apical es, por lo tanto, contener y encapsular el avance de la infección. En el lumen del granuloma, macrófagos, células epiteliales y gigantes multinucleadas, están destinados a eliminar las bacterias. Sin embargo, la completa erradicación de las bacterias no siempre se produce. Como se ha descrito en pocos informes de casos, especies de *Actinomyces* y *Propionibacterium*, se han encontrado formando grupos dentro del lumen de la masa de granulación. Aunque los mecanismos detrás de la formación de grupos no están claros, puede parecer que la agrupación se produce como un proceso microbiano estratégico para persistir dentro del granuloma y tal vez para reactivar y escapar en virtud de las circunstancias. La supervivencia del *Mycobacterium tuberculosis* en los tejidos granulomatosos es un buen ejemplo para entender los mecanismos detrás de la supervivencia bacteriana dentro de un granuloma. Se ha propuesto que las condiciones desfavorables dentro del granuloma, como la limitación de nutrientes y el bajo nivel de oxígeno, desencadenan la reducción del metabolismo del *Mycobacterium tuberculosis* a un estado de latencia, sin embargo, en circunstancias específicas *Mycobacterium tuberculosis*, restablece su metabolismo y la actividad replicativa mediante la activación de una compleja cascada de enzimas reguladas por factores promotores de la reanimación (Rpf). Aunque no se ha establecido si los Rpf, esta presentes en *Actinomyces* u otros patógenos endodónticos, la reactivación de un estado de inactividad parece ser una hipótesis interesante para aclarar la aparición de exacerbaciones de infecciones crónicas. Esta hipótesis fue probada en un estudio experimental, donde los cultivos de biofilm de *Streptococcus anginosus* y *Salivarius* fueron obligados a entrar en un estado de inactividad exponiéndolos a privación de nutrientes. Las células inactivas fueron forzadas a

reactivarse por la exposición a nuevos nutrientes, pero incluso después de 96 horas las células permanecieron metabólicamente inactivas. Esta observación destaca la nula respuesta fisiológica de las células, incluso en presencia de nutrientes frescos, que puede actuar como un mecanismo de resistencia (Ricucci; Siqueira, 2010).

El aumento de la tasa de supervivencia de las bacterias es una de las causas fundamentales de fracaso endodóntico y por las cuales las infecciones crónicas se presentan como un desafío complicado. Para entender los mecanismos por los cuales las bacterias sobreviven, es importante diferenciar dos conceptos principales; resistencia y tolerancia. La resistencia comprende los mecanismos que son ejercidos específicamente por las bacterias en presencia de antimicrobianos y que están destinados a inactivarlos. Dentro de los mecanismos de resistencia comunes se incluyen; una acción física evitando alcanzar su objetivo (por ejemplo, baja difusión a través de la matriz de biofilm), alteración del objetivo, de tal manera que ya no es reconocido por tal antimicrobiano (por ejemplo, la modificación de los receptores de las células) y la inactivación de las propiedades antibióticas para obstruir su capacidad de interactuar con su objetivo.

La tolerancia es diferente ya que no afecta la capacidad del antimicrobiano para interactuar con su objetivo. Aunque los eventos moleculares que conducen a la tolerancia antimicrobiana en las bacterias aún no están claros, los mecanismos que están involucrados parecen estar controladas principalmente por el proceso adaptativo fenotípico (por ejemplo, la desregulación metabólica o adaptación). La tolerancia fenotípica es provocada como resultado de factores ambientales (tales como la privación de nutrientes y los cambios de pH), mientras que la tolerancia genotípica puede surgir de cambios genéticos dentro de las bacterias tolerantes.

En general, la investigación básica sobre los mecanismos de resistencia y tolerancia en combinación con los estudios clínicos revelan los mecanismos de supervivencia microbiana a fin de proporcionar una comprensión más clara de la patogénesis de las infecciones posteriores al tratamiento, para desarrollar más formas eficientes de tratarlas (Wang *et al.*, 2014).

El tratamiento endodóntico no quirúrgico puede fallar por varias razones. Sin embargo, es importante tener en cuenta que la mayor parte de los casos fracasan debido a la persistencia o entrada de microorganismos en el sistema del conducto radicular.

Cuando un diente es de importancia estratégica, se deben considerar todas las opciones viables para el mantenimiento de ese diente en un estado libre de enfermedad.

Siempre que el diente sea restaurable, el fracaso del tratamiento endodóntico no debe resultar en que el diente sea considerado intratable. Es importante tener en cuenta que el retratamiento endodóntico no quirúrgico, para eliminar microorganismos residuales y establecer un adecuado sello coronal, previniendo la reinfección, es el tratamiento de elección para dientes tratados endodónticamente con enfermedad recurrente (Chávez de Paz, 2007).

El objetivo del tratamiento endodóntico quirúrgico es eliminar cualquier infección extrarradicular asociada y cuerpos extraños, incluyendo la eliminación de lesiones de tejidos blandos como granulomas apicales persistentes y quistes. El sistema del conducto radicular debe sellarse para bloquear el escape de cualquier microorganismo intrarradicular y evitar la entrada desde los tejidos periapicales de potenciales nutrientes. La toma de decisiones para la endodoncia quirúrgica; debe basarse en las mejores pruebas disponibles. La evidencia disponible indica que el tratamiento endodóntico quirúrgico sólo debe ser considerado cuando el sistema del conducto radicular no es accesible de forma no quirúrgica (Nair, 2006).

Un acceso limitado o inadecuado al tercio apical del sistema de conductos radiculares puede deberse a bloqueos no negociables del canal (como la esclerosis o instrumentos fracturados irrecuperables en el tercio apical); resorción interna, donde hay transporte del canal hasta el punto de que no puede ser corregido por medios no quirúrgicos; si se sospecha de microorganismos extrarradicales o una reacción de cuerpo extraño; para reparar perforaciones en el tercio apical; o si se requiere biopsia de la región periapical (Torabinejad *et al.*, 2009).

Contrariamente a lo que se cree, la presencia de un poste no es una indicación absoluta para el tratamiento endodóntico quirúrgico, ya que la mayoría de los postes se pueden retirar de forma segura sin riesgo de fractura radicular. Sin embargo, es importante tener en cuenta que hay situaciones en las que los riesgos y las consideraciones de tiempo favorecen el tratamiento quirúrgico de las raíces incluso cuando el tratamiento no quirúrgico puede parecer posible (Ng *et al.*, 2008)

Las contraindicaciones para la cirugía endodóntica; pueden dividirse en factores generales y locales. Dentro de los generales se encuentran; factores del paciente, incluyendo consideraciones psicológicas y enfermedades sistémicas, por ejemplo, discrasias hemorrágicas y factores clínicos, entre ellos la capacitación, la capacidad y la experiencia del operador, la disponibilidad de equipo e instalaciones.

La cirugía endodóntica no se recomienda en dientes con una relación corona - raíz desfavorable, soporte periodontal pobre, obturaciones del conducto radicular deficientes y restauraciones coronales inadecuadas. Otras consideraciones son el acceso, la anatomía local y la capacidad general del paciente para someterse a un tratamiento prolongado (Ng *et al.*, 2011a)

La evaluación preoperatoria incluye un historial médico y dental completo, exámenes extra e intraorales e investigaciones especiales que incluyen radiografías. Las radiografías deben tomarse utilizando la técnica de paralelismo para proporcionar imágenes de calidad y buenos rendimientos diagnósticos.

Se han recomendado técnicas de obtención de imágenes tridimensionales (3D), como la tomografía computarizada de haz cónico (CBCT), para la planificación preoperatoria de los casos quirúrgicos a fin de determinar la ubicación exacta de los ápices radiculares y evaluar la proximidad de las estructuras anatómicas adyacentes (Tsisis *et al.*, 2009)

Uno de los objetivos de la evaluación preoperatoria es anticipar y minimizar las complicaciones de procedimiento o de curación. Los posibles riesgos, dificultades y complicaciones deben ser discutidos con el paciente como parte del proceso de obtención del consentimiento informado antes de la cirugía. Las secuelas postoperatorias como la cicatrización, la recesión gingival pueden alterar los contornos anatómicos y la estética de

los tejidos blandos y las restauraciones coronales existentes. Por lo tanto, es importante tener presente que, entre otras consideraciones, los diferentes biotipos gingivales dictarán el resultado de la cicatrización de los tejidos blandos. Los pacientes con un biotipo gingival fino son propensos a sufrir recesión gingival después de la cirugía, mientras que los que tienen un biotipo gingival grueso pueden acabar con la formación de bolsas (Stropko, 2009).

En muchos casos, la técnica de retratamiento quirúrgico es una opción terapéutica con resultados predecibles y exitosos. Su objetivo principal es eliminar y prevenir que la infección bacteriana en el sistema de conducto radicular provoque una reacción inflamatoria en el tejido perirradicular (Shetzer *et al.*, 2010)

Un requisito previo básico para un tratamiento exitoso es el diagnóstico, la selección de casos y la planificación del tratamiento. Esto es particularmente importante ya que el tratamiento primario ha fracasado y, en consecuencia, el caso puede plantear dificultades particulares (Tsesis *et al.*, 2013).

A lo largo del tiempo, la cirugía endodóntica se ha beneficiado enormemente de un continuo desarrollo tecnológico. Con el uso del microscopio quirúrgico, técnicas de ultrasonidos y biomateriales, como el MTA, el mantenimiento dental después de los procedimientos quirúrgicos endodónticos se ha vuelto predecible y la tasa de éxito ha mejorado (Kim; Kratchman, 2006)

Las indicaciones para el retratamiento quirúrgico deben ser consideradas como el último recurso a una alternativa viable como lo es el retratamiento ortógrado en la mayoría de los casos. Los objetivos principales de cualquier procedimiento de retratamiento endodóntico son la supervivencia a largo plazo del diente de forma asintomática y la curación de los tejidos periapicales.

Las ventajas de un enfoque quirúrgico en lugar de uno no quirúrgico para la periodontitis apical persistente en dientes tratados endodónticamente son la preservación de la estructura coronal del diente, no es necesario perforar o quitar restauraciones prostodónticas, la raíz y los tejidos circundantes son directamente visualizado para el diagnóstico y las intervenciones y una biopsia del tejido patológico puede ser tomado y

enviado para un examen histológico. Sin embargo, también existen desventajas tales como, falta de control de posibles fugas coronales y lesiones cariosas bajo las restauraciones, acceso limitado a la longitud completa conducto radicular y posibilidad limitada de usar metodos de desinfección química (Setzer *et al.*, 2012)

La cirugía endodóntica se ha desarrollado a partir de un procedimiento quirúrgico en el que el legrado y la eliminación del tejido blando que rodea el ápice de la raíz tiene como objetivo erradicar o cerrar la infección del conducto radicular (Velvart; Peters, 2005).

La resección de la raíz se realiza para eliminar las ramificaciones infectadas, los canales laterales y la dentina contaminada. Además, la resección de la raíz permite una mejor visión general de la anatomía del canal y la inspección de la superficie de la raíz reseca para detectar istmos o microfracturas.

El objetivo de la preparación del extremo de la raíz es eliminar el material infectado y suficiente material de relleno intracanal para poder sellar el conducto radicular con un relleno retrógrado (Lamb *et al.*, 2003).

El tratamiento exitoso se define por la ausencia de signos radiográficos y clínicos de periodontitis apical. Dentro de un período de 1 a 3 meses, se espera ausencia signos clínicos de patología, y radiográficamente, se espera una remineralización de la lesión y una nueva formación de ligamento periodontal dentro de 1 a 2 años. Según la literatura, se puede esperar que la tasa de éxito del retratamiento quirúrgico sea superior al 80-90% (Kruse *et al.*, 2016).

Por lo tanto, el objetivo de este trabajo es describir los procedimientos técnicos involucrados en la realización de endodoncia microquirúrgica con un alto estándar y la presentación de un caso clínico.

## CASO CLINICO

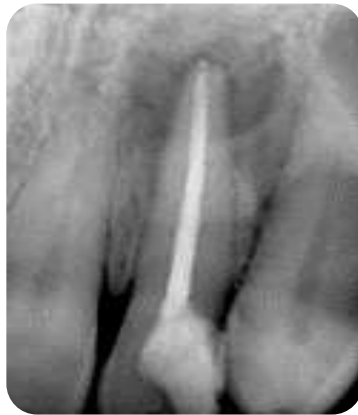Paciente femenino, 53 años de edad fue derivada a la carrera de especialización en endodoncia de la Facultad de Odontología de la Universidad Nacional de Cuyo por presencia de fistula a repetición en el incisivo lateral superior izquierdo.

Se procedió a la confección de la historia clínica médica donde la paciente no refirió ningún tipo de enfermedad sistémica relevante ni alergias.

La paciente refirió haber recibido un tratamiento endodóntico y un retratamiento en el último año y manifestó que desde entonces ha desarrollado a repetición fístulas en dicho elemento.

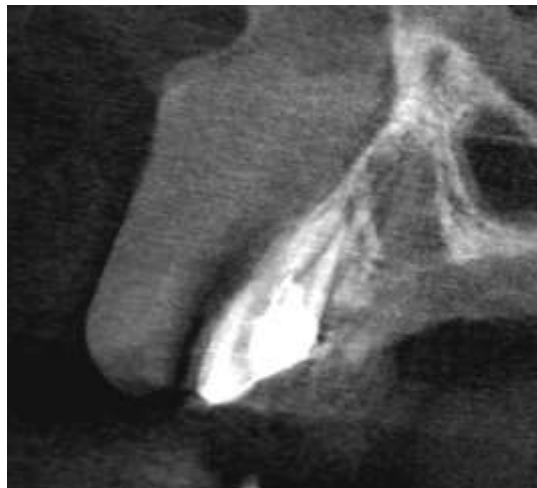Al examen clínico del elemento 22 se observó presencia restauración con resina compuesta disto – palatina, tracto sinusal a fondo de surco y presencia de edema en la zona palatina, así como ausencia de movilidad. Al realizar un sondeo gingival, no se detectó presencia de bolsa periodontal.

Al examen radiográfico (**Fig. 1**), se observó una lesión perirradicular circunscripta.

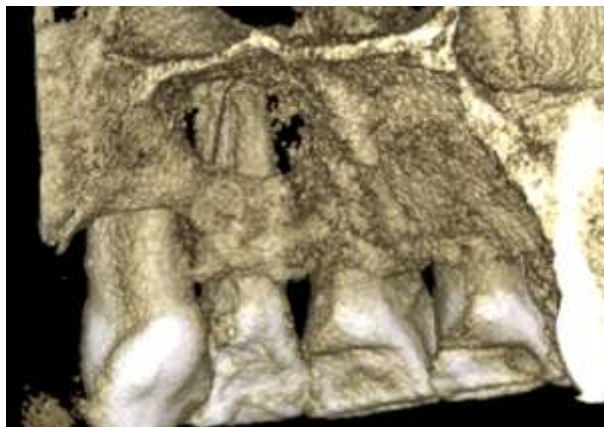


**Fig. 1.** Radiografía preoperatoria del elemento 22 en donde se observa la presencia de una lesión periapical

Para completar el diagnóstico se solicitó una CBCT, donde se observó que la lesión se encontraba ubicada en la zona palatina del elemento dentario en comunicación con la mucosa del paladar y que la tabla ósea vestibular se encontraba intacta (**Fig. 2, 3 y 4**).

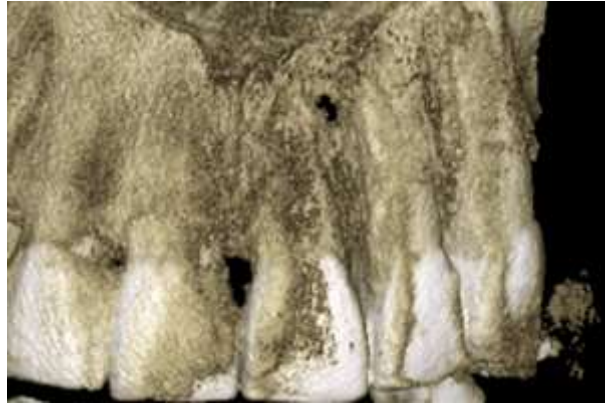

**Fig. 2.** CBCT. Corte sagital. en donde se observa lesión ubicada por palatino y continuidad de la tabla ósea vestibular



**Fig. 3.** CBCT. Reconstrucción 3D (vista palatina)





**Fig. 4.** CBCT. Reconstrucción 3D (vista vestibular)

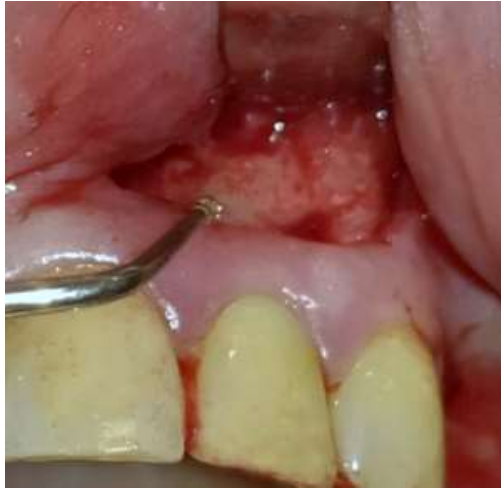Después del análisis clínico y radiográfico de los datos, se decidió realizar una reintervención quirúrgica (apicectomía) en el elemento 22.

Se le comunicó a la paciente el tratamiento indicado, quien firmó el consentimiento informado correspondiente.

Se procedió a realizar anestesia por infiltración local, utilizando una solución inyectable de clorhidrato de carticaína al 4% (Totalcaina Forte, Laboratorios Bernabó Argentina).

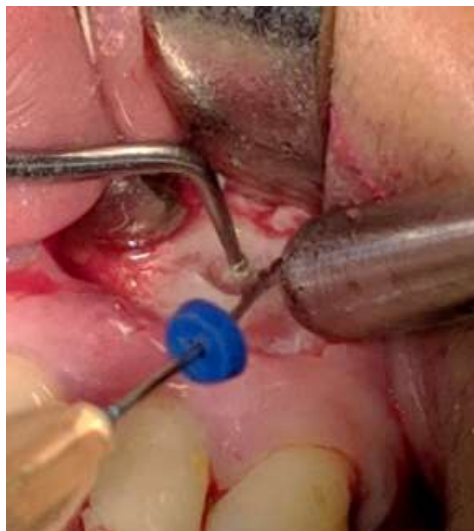El abordaje se realizó por vestibular mediante un colgajo Ochsenbein – Luebke, que consiste en una incisión horizontal a través de la encía adherida con la hoja de bisturí perpendicular a la encía, creando así un ángulo de 90°. La incisión se realizó a 3 mm del margen gingival, con el objetivo de preservarlo, con una hoja de bisturí N° 15C (Heinz – Herenz Hamburg, Alemania) que se extendió desde distal del incisivo central superior izquierdo hasta mesial del canino, donde se completó con una incisión de descarga para obtener mejor acceso a la zona y así evitar el desgarro de los tejidos.

Con un decolador de Molt (Kholer®. Alemania) se procedió al levantamiento del colgajo a espesor total y se mantuvo retraído mediante la utilización de un separador de Farabeuf (**Fig. 5**).



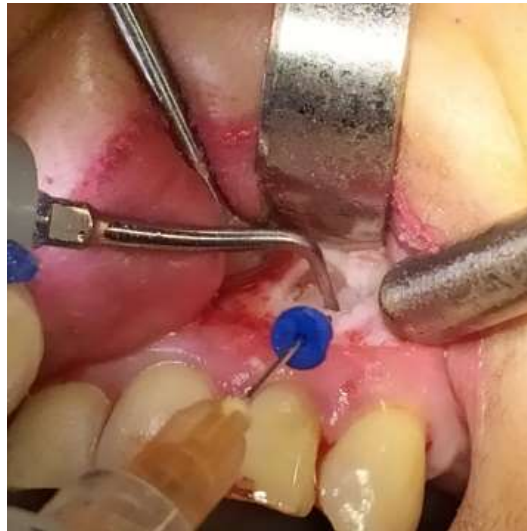**Fig. 5.** Imagen en donde se observa el levantamiento del colgajo

Se realizó la osteotomía de la tabla ósea vestibular para obtener un acceso directo al ápice radicular (**Fig. 6**), mediante el uso de un inserto para ultrasonido SB1 (Woodpecker. China), con abundante irrigación con solución fisiológica, para evitar el aumento excesivo de temperatura en el hueso.



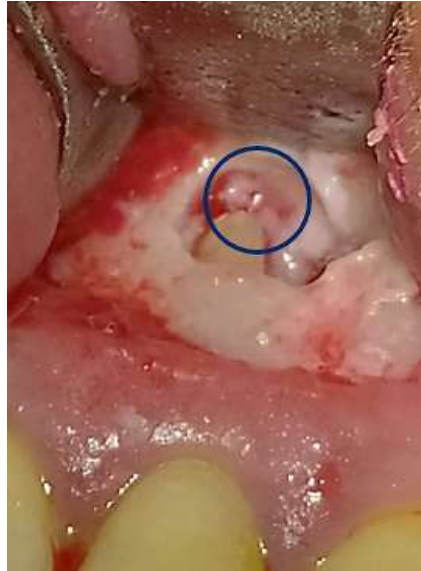**Fig. 6.** Osteotomía mediante el uso de un inserto para ultrasonido SB1 (Woodpecker. China)

Una vez localizado el ápice se seccionaron 3 mm del mismo con un inserto para ultrasonido ED3 (Woodpecker. China) (**Fig. 7**).

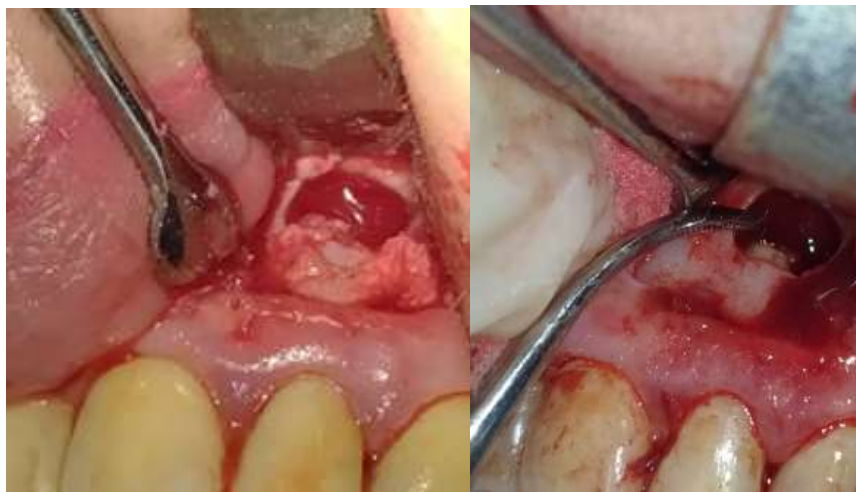

**Fig. 7.** Resección del ápice radicular mediante el uso de un inserto para ultrasonido ED3 (Woodpecker. China)

Al realizar el corte del ápice se pudo observar la presencia de un instrumento separado en el interior del conducto radicular, que no había sido detectado ni en las radiografías ni el CBCT, para retirarlo se utilizó una pinza porta conos, procediendo posteriormente a la eliminación del tejido de granulación con cureta Lucas 85 (Kholer<sup>®</sup>. Alemania) (**Fig. 8 y 9**).



**Fig. 8.** Imagen en donde se observa marcado con un círculo el instrumento.



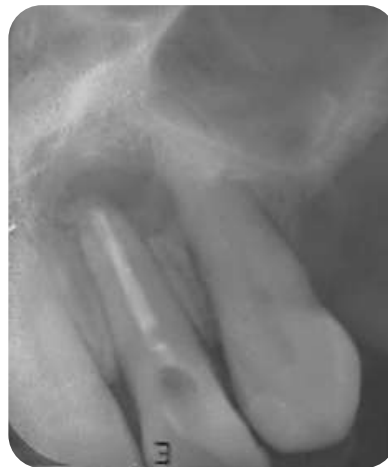**Fig. 9.** Eliminación del tejido de granulación con cureta Lucas 85 (Kholer®. Alemania)

La retro preparación apical se llevó a cabo con inserto para ultrasonido E10D (Woodpecker. China), logrando una profundidad dentro del conducto radicular de 3 mm, la cual fue obturada con MTA Repair HP Angelus® (Brasil). (**Fig. 10**).



**Fig. 10.** Presentación comercial MTA REPAIR HP Angelus® (Brasil)

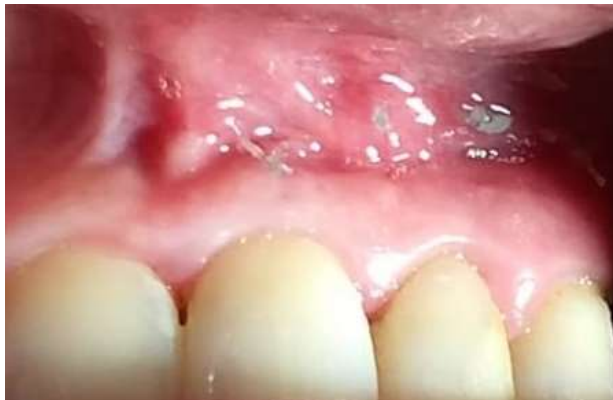Luego de la reposición del colgajo, se realizó la sutura de los tejidos con puntos simples, utilizando sutura 6- 0 de nylon Ethicon™ (Johnson & Johnson. Latinoamérica) y posteriormente se tomó la radiografía postoperatoria. (**Fig. 11**).



**Fig. 11.** Radiografía postoperatoria del elemento 22 en donde se observa la retroobturbación con MTA Repair HP Angelus® (Brasil).

A la paciente se le indicó medicación antibiótica postoperatoria, Amoxicilina 875 mg + Acido clavulánico 125 mg (Optamox Dúo. Lab. Roemmers. Argentina), con indicación de toma de 1 (un) comprimido cada 12 horas y analgésica, Ketorolac 20mg. (Sinálgico 20 mg. (Laboratorios Microsules Bernabó, Argentina), con indicación de toma de 1 (un) comprimido cada 8 horas.

A los 7 días se recitó a la paciente para retiro de la sutura (**Fig. 12**).



**Fig. 12.** Imagen tomada al momento de realizar el retiro de la sutura

## DISCUSION

La técnica actual de abordaje microquirúrgico es mínimamente invasiva y que requiere de habilidades técnicas particulares e instrumentos específicos.

Para tener acceso a la raíz, la cirugía comienza con una incisión y levantamiento de un colgajo de espesor completo. Esto significa un colgajo de tejido blando, que implica tejidos gingivales y mucosos, así como el periostio. En la literatura se han propuesto distintos diseños de colgajos (Velvart; Peters, 2016).

El colgajo marginal de espesor total consiste en una incisión primaria en el surco gingival y los contornos dentarios (deben evitarse las incisiones que cruzan cualquier defecto óseo, ya que esto puede dificultar la curación). La incisión de alivio se realiza con una presión firme en el margen gingival y se extiende a través de la encía adherida en la dirección más vertical posible para evitar cortar vasos suprapariosteicos y fibras de colágeno; esto reducirá el sangrado y mejorará la curación. Una incisión de alivio (colgajo triangular) puede proporcionar suficiente visibilidad. Sin embargo, dos incisiones de alivio (colgajo rectangular), proporcionarán un mayor acceso quirúrgico. La curación normalmente es de primera intención y siempre que haya una buena higiene bucal, las complicaciones postoperatorias serán poco frecuentes (Gutmann; Harrison, 1994). Como desventaja podemos encontrar que al realizarse una incisión crevicular la posibilidad de recesión gingival es alta (Eliyas *et al.*, 2014).

El colgajo sobre la base de la papila ha sido diseñado para preservar la papila interdental y reducir el riesgo de recesión.

Velvart, (2002) mostró una excelente curación con esta técnica con una mínima recesión. Como desventaja podemos encontrar que el colgajo de preservación de la papila requiere dos incisiones; una a 90 ° del contorno exterior de las encías marginales a una profundidad de 1,5 mm y la segunda está angulada apicalmente hacia el margen del hueso crestal, lo que evita crear una cuña delgada de encía, lo que, previene la necrosis y formación de cicatrices.

El colgajo submarginal es útil en zonas estéticas como el sector antero - superior, especialmente si se necesita preservar los contornos gingivales adyacentes a los dientes con coronas preexistentes (Luebke, 1974). La incisión festoneada horizontal se realiza aproximadamente a 3 mm del margen gingival, con una o dos incisiones de alivio (Grung, 1974). Las desventajas de este diseño incluyen, el riesgo de contracción del colgajo, demora en la curación y presencia de cicatrices.

En nuestro caso se utilizó un colgajo submarginal debido a que el elemento se encontraba en una zona estética, y según los estudios realizados por Luebke en 1974, afirma que este tipo de colgajo presenta menor posibilidad de tener recesiones gingivales post quirúrgicas. Una vez levantado el colgajo, debe ubicarse y exponer el extremo de la raíz. Si hay una lesión perirradicular de tamaño significativo, habrá una pérdida del hueso cortical adyacente; en este caso, el extremo raíz será fácil de localizar. Si no hay fenestración ósea, mediante radiografías preoperatorias, se puede estimar la ubicación aproximada del extremo de la raíz. La extracción de hueso se podrá realizar utilizando una fresa quirúrgica redonda en una pieza de mano de baja velocidad bajo abundante irrigación con solución salina estéril. El hueso se retira cuidadosamente con una ligera acción de pincelado. La ventana ósea se agranda hasta que haya suficiente espacio para ver y acceder al extremo de la raíz y la lesión perirradicular (Chong; Rhodes, 2014). Se desaconsejan el uso de turbinas debido al riesgo potencial de producir enfisema (McKenzie; Rosenberg, 2009). Boyne *et al.*, (1976) en su estudio examinó a nueve pacientes con 21 defectos periapicales en la región anterior con al menos una placa cortical que permaneció intacta. Los tamaños de los defectos se dividieron en dos grupos de lesiones que variaron de 5 a 8 mm y de 9 a 12 mm. Se tomaron biopsias a los 4, 5 y 8 meses encontrando que los defectos de 9 a 12 mm presentaron tejido fibroso, mientras que los defectos más pequeños una regeneración ósea completa.

En 1970, Hjorting - Hansen demostró que cavidades de hasta 5 mm mostraron una regeneración ósea completa independiente del sitio anatómico.

Por otra parte, Hjorting - Hansen y Andreason, (1971) hicieron un estudio similar en perros. Los resultados mostraron curación completa en cavidades de 5 mm con una placa



cortical intacta. Sin embargo, cuando se retiraron ambas placas, se produjo una curación incompleta. Las lesiones de mayor tamaño mostraron curación, pero con tejido fibroso. Los autores concluyeron que el tamaño de la lesión es importante, así como la extracción de una o ambas placas corticales. Estos estudios sugieren que cuanto mayor es el defecto, menor será la posibilidad de que se produzca una curación completa.

En nuestro caso clínico nos encontramos con una tabla vestibular intacta, ya que la lesión se ubicaba por palatino en comunicación con la mucosa del paladar y era de un tamaño mayor a 8 mm. Para tener acceso a la misma se realizó la osteotomía de la tabla vestibular por lo que se obtuvo un defecto óseo que incluía ambas placas corticales. Se decidió un abordaje vestibular por conveniencia.

Según los estudios realizados por Hjorting - Hansen, (1970) y Hjorting - Hansen y Andreason, (1971) la curación de la zona será incompleta y con presencia de una hernia de tejido fibroso.

Con respecto al control de un sangrado, es crucial que sea adecuado para inspeccionar la raíz y realizar un tratamiento retrógrado. Un primer paso importante es eliminar el tejido de granulación de la cripta ósea, el cual es altamente vascularizado. El legrado perirradicular implica la eliminación de tejido blando reactivo alrededor del extremo de la raíz. La mayoría de las lesiones perirradiculares son el resultado de una respuesta inflamatoria a la infección microbiana dentro del sistema del conducto radicular o una reacción de cuerpo extraño a cualquier material extruido y/o irritante. El legrado perirradicular se realiza normalmente con una cureta periodontal. (Luebke, 1974)

En 1970, Selden descubrió que la cera ósea es un hemostático efectivo para su utilización en la cirugía periapical, con un efecto de taponamiento, cuando se coloca bajo presión moderada, tapa todas las aberturas vasculares. El método de acción es puramente mecánico y no afecta el mecanismo de coagulación de la sangre.

Ibarrola *et al.*, (1985) mostraron que en ratas la cera producía reacciones inflamatorias. Los residuos de cera ósea también se han asociado con tractos sinusales que se desarrollaron después de la cirugía. Por lo tanto, se usa con poca frecuencia en la microcirugía endodóntica.

La anestesia local que contiene epinefrina contribuye a una cierta hemostasia, pero a menudo debe complementarse con otros medicamentos. Para ciertos grupos de pacientes, no se debe usar epinefrina, y en tales casos, es particularmente importante tener acceso a otros medicamentos. Se ha demostrado que, torundas de algodón saturadas con epinefrina para uso local en la cripta ósea son efectivas para el control del sangrado y no causan cambios en la presión arterial ni en la frecuencia cardíaca. (Vickers *et al.*, 2002).

Otro agente químico utilizado en la hemostasia es el sulfato férrico. El mecanismo de acción resulta de la aglutinación de proteínas sanguíneas a partir de la reacción de la sangre con iones férricos y sulfatos. En donde la solución presenta un pH ácido (0.21) de (Evans, 1977). Las proteínas aglutinadas forman tapones que ocluyen los orificios capilares. Un coágulo marrón oscuro o marrón verdoso se forma inmediatamente al contacto con la sangre. Se debe tener cuidado de no dejar solución de sulfato férrico en el hueso porque tiene significativos efectos adversos en la cicatrización ósea (Lemon *et al.*, 1993). Por lo tanto, el sitio quirúrgico debe enjuagarse completamente con solución salina para eliminar por completo el sulfato férrico.

Para nuestro caso clínico no se utilizó ningún medio auxiliar para lograr hemostasia. Una vez realizado el legrado perirradicular el sangrado fue disminuyendo de manera que no interfirió en la realización del procedimiento quirúrgico de la cirugía.

El paso siguiente es la resección de la raíz, que se realiza para eliminar las ramificaciones infectadas del conducto radicular, canales laterales y dentina contaminada. Además, permite una mejor visión general de la anatomía del canal y la inspección de la superficie de la raíz seccionada para detectar istmos o microfracturas. En general, una resección radicular de 3 mm se considera suficiente para eliminar la mayoría de las ramificaciones infectadas y canales laterales. (Kim; Kratchman, 2006).

No existe un completo consenso acerca de cuántos milímetros de raíz deben ser seccionados, para que se cumpla con los principios biológicos.

Gilheany *et al.*, en 1994 sugirieron una eliminación de al menos 2 mm para minimizar la filtración bacteriana de los canales. Kim *et al.*, en 2001 demostraron en un estudio anatómico del ápice radicular que al menos 3 mm del extremo deben eliminarse para

reducir el 98% de las ramificaciones y el 93% de los canales laterales. Como estos porcentajes son muy similares su la sección es de 4 mm del ápice, se recomienda una amputación de 3 mm, ya que esto deja un promedio de 7 a 9 mm de raíz, proporcionando suficiente resistencia y estabilidad. Un corte de menos de 3 mm, muy probablemente, no elimine todos los canales laterales y ramificaciones apicales, por lo tanto, presenta un riesgo de reinfección y eventual fracaso.

La resección se realiza en un ángulo de 90 ° con respecto al eje largo de la raíz para minimizar cualquier filtración que pueda ocurrir a través del corte de los túbulos dentinarios. No se recomienda un corte en bisel, ya que esto expone más cantidad de túbulos dentinarios, permitiendo así, el paso de microorganismos residuales intrarradiculares y nutrientes extrarradiculares (Cohen; Hargreaves, 2011).

Según lo expuesto por Kim (2001, 2006) en nuestro caso clínico se realizó un corte de 3 mm del ápice radicular, asegurando la eliminación del 98 % de las ramificaciones y el 92 % de los canales laterales. Dicho corte se realizó en un ángulo de 90° para disminuir la exposición de los túbulos dentinarios.

Luego de la resección de la raíz, se procede a la preparación de su extremo, cuyo objetivo es, eliminar el material de relleno intracanal, los irritantes y crear una cavidad que pueda obturarse adecuadamente. La preparación ideal, se puede definir como una cavidad de clase 1 de al menos 3 mm de profundidad, con paredes paralelas y coincidentes con el contorno anatómico del espacio del conducto radicular (Carr, 1997).

Richman (1957), introdujo por primera vez el uso de ultrasonidos en endodoncia en 1957, utilizando un raspador cincel periodontal ultrasónico modificado para el desbridamiento del conducto radicular y la apicectomía.

Finalmente, Carr en 1992 introdujo insertos para ultrasonido (retrotips), diseñados específicamente para la preparación de la cavidad del extremo radicular durante la cirugía endodóntica.

Por otra parte, Engel y Steiman (1995), informaron un mejor control del operador, disminución del riesgo de perforación por su mayor capacidad de permanecer centrado en el canal cuando se usan insertos de ultrasónico en comparación con la micro pieza de

mano. Wuchenich *et al.*, en 1994 compararon las cavidades del extremo de la raíz preparadas con piezas de mano convencionales o puntas ultrasónicas y encontraron que las puntas ultrasónicas hicieron preparaciones más limpias y profundas, ayudando a la retención del material de obturación y a la desinfección al eliminar la dentina infectada. Saunders *et al.*, en 1994, mientras usaban experimentalmente el sistema ENAC (puntas lisas de acero inoxidable) en dientes extraídos, informaron la formación de grietas en las paredes de la cavidad, lo que aumenta la posibilidad de filtración apical. Sin embargo, Layton *et al.*, en 1996 sugirieron que las grietas podrían ser el resultado del diseño del experimento, porque el estudio anterior utilizó dientes desmineralizados y deshidratados, lo que puede haber predispuesto a la formación de grietas. Estos autores, también utilizaron puntas lisas de acero inoxidable en dientes extraídos para evaluar si las grietas se crearon durante el procedimiento de resección de la raíz o después de la preparación con puntas de ultrasonido. Los resultados de su estudio coincidieron con Saunders *et al.*, (1994), concluyendo que, las preparaciones ultrasónicas sí conducen a un mayor número de grietas en las paredes de las preparaciones.

Layton *et al.*, (1996) también observaron una mayor prevalencia de microfracturas cuando se usaron las puntas en configuraciones de mayor potencia.

Walpington *et al.*, (1995) sugirieron usar una intensidad baja o moderada durante 2 minutos para minimizar el riesgo de microfracturas en la dentina radicular.

Según los estudios de Saunders *et al.*, (1994) y Layton *et al.*, (1996) que realizaron en dientes extraídos, concluyeron que las microfracturas posiblemente podrían atribuirse a la desecación dental, la fragilidad y la ausencia de tejidos perirradiculares.

Min *et al.*, en 1997 sugirieron el uso de cadáveres para que los resultados sean clínicamente más relevantes.

Un estudio de Gray *et al.*, (2000) informaron que las puntas ultrasónicas no causaron un número de grietas mayor que el promedio. El número de grietas observadas en su estudio parecía insignificante. Se sugirió que el ligamento periodontal podría disipar el estrés y, por lo tanto, evitar grietas.

La mayoría de los instrumentos ultrasónicos utilizados en estudios anteriores fueron puntas lisas de acero inoxidable. Los instrumentos quirúrgicos ultrasónicos con recubrimiento de diamante se han introducido en los últimos años con la esperanza de minimizar las fracturas dentales a través de su capacidad de desgastar la dentina más rápidamente, minimizando así el tiempo en que, el instrumento está en contacto con el extremo de la raíz (Navarre; Steiman, 2002).

Estudios realizados por Peters *et al.*, (2001) y Zuolo *et al.*, (2000) compararon puntas recubiertas con diamante con puntas de acero inoxidable y concluyeron que ninguna de estas produjo un número significativo de microgrietas. Sin embargo, las puntas recubiertas con diamante cortaron más rápido, minimizando el tiempo en que el instrumento está en contacto con la raíz, dejando una superficie más rugosa. Esto no se considera un problema clínico, sino que podría considerarse como una ventaja.

Los desarrollos más recientes son las puntas recubiertas de zirconio y diamante, por ej. las puntas KiS (Kerr®, Alemania) (Kim *et al.*, 2001). Un inconveniente de la punta recubierta de zirconio frente a la punta recubierta de diamante es su ineficacia para eliminar la gutapercha. Esto se debe principalmente a la suavidad de la superficie. Navarra *et al.*, en 2002 compararon las puntas KiS con puntas de acero inoxidable y concluyeron que las primeras, eliminan la gutapercha de las paredes axiales y realizan una preparación ideal para el extremo de la raíz de forma más rápida que las puntas de acero inoxidable.

Para nuestro caso clínico se utilizó una punta de ultrasonido diamantada, en coincidencia con lo expuesto por Wuchenich *et al.*, (1994), que postuló que las preparaciones con estos instrumentos fueron más limpias y profundas.

Otro punto a tener en cuenta es el material utilizado para la obturación retrógrada, la cual tiene como objetivo, rellenar el espacio del conducto radicular, obtener un sello hermético y sepultar los microorganismos en áreas no accesibles. Se han sugerido numerosos materiales, los que incluyen gutapercha, IRM, Super EBA y resinas modificadas unidas a dentina. (Chong *et al.*, 2003).

Tradicionalmente, la amalgama, era el material de elección. Sin embargo, ya no se puede considerar un material apropiado ya que es propenso a la corrosión y a la desintegración;

el exceso de amalgama y la liberación de partículas metálicas en el tejido circundante y encía pueden provocar tatuajes. La presencia de mercurio también puede ser una preocupación para los pacientes. Además, las características de curación después de la retrobturación con amalgama son cuestionables (Chong *et al.*, 2005).

El cemento de óxido de zinc eugenol reforzado, y el cemento de ácido etoxibenzoico (EBA), durante muchos años, han sido defendidos como material de relleno del extremo radicular (Chong B S; Pitt Ford T R.,2005). Las propiedades biológicas de los cementos ZOE dependen de su formulación, los que no están modificados o reforzados son más débiles y tienen un tiempo de fraguado más prolongado y, por lo tanto, no son adecuados como materiales de retrobturación.

El MTA (agregado de trióxido mineral), es un material excelente, debido a su biocompatibilidad, capacidad inductora de hueso y cemento, propiedades antibacterianas y de sellado. Los inconvenientes son, largos tiempos de fraguado y dificultades de manejo (Baek *et al.*, 2005).

Torabinejad *et al.*, (1995) realizaron un estudio ex vivo en 56 dientes unirradiculares para determinar el tiempo en el cual el staphylococcus epidermidis penetraba en un grosor de 3 mm de amalgama, Super EBA, IRM o MTA, concluyendo que el MTA se filtró significativamente menos que otros materiales.

Sin embargo, un ensayo controlado aleatorio realizado por Chong *et al.*, (2003) sugirieron que el MTA no es significativamente superior al IRM.

Gondim *et al.*, (2003) investigaron la adaptación marginal de estos materiales y reportaron que el MTA se adaptaba mejor a los márgenes de la cavidad con o sin procedimientos de acabado. Se ha demostrado que el MTA regenera de forma casi completa de los tejidos apicales con un nuevo ligamento periodontal (Regan *et al.*, 2002).

Recientemente se han comercializado nuevos materiales bioactivos como el Biodentine™ (Septodont. Francia), los cuales poseen propiedades similares a la dentina. Las ventajas de estos materiales incluyen, biocompatibilidad, potencial regenerativo, propiedades antimicrobianas, facilidad de uso y capacidad de sellado a largo plazo.

De acuerdo con Gondim *et al.*, (2003) y Regan *et al.*, (2002) en el caso clínico presentado en este trabajo se decidió utilizar MTA Repair HP Angelus® (Brasil) para la retrobturación, ya que este material posee una mejor adaptación a los márgenes de la cavidad y presenta propiedades bioactivas en la regeneración de los tejidos periapicales y cuya diferencia con el MTA (Angelus®) radica en el reemplazo del agua destilada con un líquido que contiene agua y otro plastificante orgánico que le da al producto una gran plasticidad, la sustitución del radiopacificador (del óxido de bismuto al tungstato de calcio), asegurando la ausencia de decoloración dental y un menor tamaño de partículas Zafar *et al.*, (2020).

## **CONCLUSIÓN**

El retratamiento endodóntico no quirúrgico es el tratamiento de elección para los dientes tratados endodónticamente con enfermedad recurrente o residual en la mayoría de los casos, y sólo en algunos casos, está indicado el tratamiento endodóntico quirúrgico cuyo éxito dependerá de la precisión del diagnóstico, la selección adecuada de casos, las habilidades quirúrgicas del operador y la aplicación del instrumental y de los materiales más apropiados.



## **BIBLIOGRAFIA**

Baek, S H, Plenk Jr H, Kim S. Periapical tissue responses and cementum regeneration with amalgam, super-EBA and MTA as root-end filling materials. *J Endod* 2005; 31: 444–449

Bayles KW. The biological role of death and lysis in biofilm development. *Nat Rev Microbiol.* 2007; 5:721–6.

Boyne P, Lyon H, Miller C. The effects of osseous implant materials on regeneration of alveolar cortex. *Oral Surg Oral Med Oral Pathol* 1961; XX:369 –78.

Carr GB. Microscope in endodontics. *J Calif Dent Assoc* 1992; 20:55– 61.

Carr GB. Ultrasonic root end preparation. *Dent Clin North Am* 1997; 41:541– 4.

Cohen S, Hargreaves K M. *Pathways of the pulp*, 10th ed. Mosby Elsevier, 2011.

Chávez de Paz LE. Redefining the persistent infection in root canals: possible role of biofilm communities. *J Endod.* 2007; 33:652–62.

Chong B S, Pitt Ford T R, Hudson MB. A prospective clinical study of Mineral Trioxide Aggregate and IRM when used as root end filling materials in endodontic surgery. *Int Endod J* 2003; 36: 520–526.

Chong B S, Pitt Ford T R. Postoperative pain after root-end resection and filling. *Oral Surg Oral Med Oral Pathol Oral Radiol Endod* 2005; 100: 762–766.

Chong; J. S. Rhodes. Endodontic surgery. *British Dental Journal*. Volume 216. N°6, March 21/2014. Pag. 281-290.

Eliyas; J. Vere; Z. Ali; I. Harris. Micro-surgical endodontics. *British Dental Journal*, 2014.

Engel TK, Steiman HR. Preliminary investigation of ultrasonic root-end preparation. *J Endod* 1995; 21:443– 8.

Evans BE. Local hemostatic agents. *N Y J Dent* 1977; 47:109 –14.

Gilheany PA, Figdor D, Tyas MJ. Apical dentin permeability and microleakage associated with root end resection and retrograde filling. *J Endod* 1994; 20:22– 6.

Gray JG, Hatton J, Holtzmann DJ, Jenkins DB, Neilsen CJ. Quality of root end preparations using ultrasonic and rotary instrumentations in cadavers. *J Endod* 2000; 26:281–3.

Gondim E Jr, Zaia A A, Gomes B P F A, Ferraz C C, Teixeira F B, Souza-Filho F J. Investigation of the marginal adaptation of root-end filling materials in root-end cavities prepared with ultrasonic tips. *Int Endod J* 2003; 36: 491–499.

Grung B. Healing of gingival mucoperiosteal flaps after marginal incision in apicoectomy procedures. *Int J Oral Surg* 1973; 2: 20–25.

Gutmann J L, Harrison J W. *Surgical endodontics*. St Louis, MO, USA: Ishiyaku EuroAmerica, 1994.

Hjorting - Hansen E. *Studies on implantation of anorganic bone in cystic jaw lesions*. (Thesis) Munksgaard, Copenhagen, 1970.

Hjorting - Hansen E, Andreasen JO. Incomplete bone healing of experimental cavities in dog mandibles. *Br J Oral Surg* 1971; 9:33–40.

Horsley V. Antiseptic wax. *BMJ* 1892; 1:1165.

Kim S, Pecora G, Rubinstein R. Comparison of traditional and microsurgery in endodontics. In: Kim S, Pecora G, Rubinstein R, eds. *Color atlas of microsurgery in endodontics*. Philadelphia: W.B. Saunders, 2001:5–11.

Kim S, Kratchman S. Modern endodontic surgery concepts and practice: a review. *J Endod*. 2006;32(7):601–23.

Kruse C, Spin-Neto R, Christiansen R, Wenzel A, Kirkevang LL. Periapical bone healing after apicectomy with and without retrograde root filling with mineral trioxide aggregate: a 6-year follow-up of a randomized controlled trial. *J Endod*. 2016;42(4):533–7.

Lamb EL, Loushine RJ, Weller RN, Kimbrough WF, Pashley DH. Effect of root resection on the apical sealing ability of mineral trioxide aggregate. *Oral Surg Oral Med Oral Pathol Oral Radiol Endod*. 2003;95(6):732–5.

Layton CA, Marshall G, Morgan L, Baumgartner C. Evaluation of cracks associated with ultrasonic root end preparations. *J Endod* 1996; 22:157– 60.

Lemon RR, Steele PJ, Jeansonne BG. Ferric sulfate hemostasis: effect on osseous wound healing: I. left in situ for maximum exposure. *J Endod* 1993; 19:170–3.

Luebke R G. Surgical endodontics. *Dent Clin North Am* 1974; 18: 379–391.

McKenzie W S, Rosenberg M. Iatrogenic subcutaneous emphysema of dental and surgical origin: a literature review. *J Oral Maxillofac Surg.* 2009; 67: 1265–1268.

Min MM, Brown CE Jr, Legan JJ, Kafrawy AH. In vitro evaluation of effects of ultrasonic root end preparation on resected root surfaces. *J Endod* 1997; 23:624–8.

Narayanan LL, Vaishnavi C. Endodontic microbiology. *J Conserv Dent.* 2010; 13:233-9.  
Nair P N. On the causes of persistent apical periodontitis: a review. *Int Endod J* 2006; **39**: 249–281.

Navarre SW, Steiman R. Root-end fracture during retropreparation: a comparison between zirconium nitride-coated and stainless steel microsurgical ultrasonic instruments. *J Endod* 2002; 28:330–2.

Ng YL, Mann V, Gulabivala K. Outcome of secondary root canal treatment: a systematic review of the literature. *Int Endod J* 2008; **41**: 1026–1046.

Ng YL, Mann V, Gulabivala K. A prospective study of the factors affecting outcomes of non-surgical root canal treatment: part 1: periapical health. *Int Endod J* 2011a; **44**: 583–609.

Peters CI, Peters OA, Barbakow F. An in vitro study comparing root-end cavities prepared by diamond coated and stainless steel ultrasonic retrotips. *Int Endod J* 2001; 34:142– 8.

Pinheiro ET, Gomes BPF, Ferraz CCR, Teixeira FB, Zaia AA, Souza Filho FJ. Evaluation of root canal microorganisms isolated from teeth with endodontic failure and their antimicrobial susceptibility. *Oral Microbiol Immunol.* 2003; 18:100-3.

Regan J D, Gutmann J L, Witherspoon D E. Comparison of Diaket and MTA when used as root-end filling materials to support regeneration of the periradicular tissues. *Int Endod J* 2002; 35: 840–847.

Richman MJ. The use of ultrasonics in root canal therapy and resection. *J Dent Med* 1957; 12:12– 8.

Ricucci D, Siqueira JF Jr. Biofilms and apical periodontitis: study of prevalence and association with clinical and histopathologic findings. *J Endod*. 2010; 36:1277–88.

Saunders WP, Saunders M, Gutmann JL. Ultrasonic root end preparation: part 2- microleakage of EBA root end fillings. *Int Endod J* 1994; 27:325–9.

Selden HS. Bone wax as an effective hemostat in periapical surgery. *Oral Surg Oral Med Oral Pathol* 1970; 29:262– 4.

Setzer FC, Kohli MR, Shah SB, Karabucak B, Kim S. Outcome of endodontic surgery: a meta-analysis of the literature—Part 2: Comparison of Endodontic microsurgical techniques with and without the use of higher magnification. *J Endod*. 2012;38(1):1–10.

Shetzer FC, Shah SB, Kohli MR, Karabucak B, Kim S. Outcome of endodontic surgery: a meta-analysis of the literature—part 1: Comparison of traditional root-end surgery and endodontic microsurgery. *J Endod*. 2010;36(11):1757–65.

Siqueira J, Rocas I, Lopes H, Uzeda M. Coronal leakage of two root canal sealers containing calcium hydroxide after exposure to human saliva. *J Endod*. 1999; 25:14-6.

Siqueira J. Aetiology of root canal treatment failure: why well-treated teeth can fail. *Int Endod J*. 2001; 34:1-10.

Siqueira JF, Rôças IN. Polymerase chain reaction-based analysis of microorganisms associated with failed endodontic treatment. *Oral Surg Oral Med Oral Pathol Oral Radiol Endod*. 2004; 97:85-94.

Stropko J J. Vol III Chapter 34 Micro-surgical endodontics. *In* Castellucci A. *Endodontics*. pp 1076–1145. Florence, Italy, 2009

Tabassum S, Khan FR. Failure of endodontic treatment: The usual suspects. *Eur J Dent*. 2016; 10:144-7.

Torabinejad M, Rastegar A F, Kettering J D, Pitt Ford T R. Bacterial leakage of mineral trioxide aggregate as a root-end filling material. *J Endod* 1995; 21: 109–112.

Torabinejad M, Corr R, Handysides R *Et al.* Outcomes of non-surgical retreatment and endodontic surgery: a systematic review. *J Endod* 2009; 35: 930–937.

Tsesis I, Faivishevsky V, Kfir A *Et al.* Outcome of surgical endodontic treatment performed by a modern technique: a meta-analysis of literature. *J Endod* 2009; **35**: 1505–1511.

Tsesis I, Rosen E, Taschieri S, Telishevsky Strauss Y, Ceresoli V, Del Fabbro M. Outcomes of surgical Endodontic treatment performed by a modern technique: an updated meta-analysis of the literature. *J Endod.* 2013;39(3):332–9.

Velvart P, Peters CI. Soft tissue management in Endodontic surgery. *J Endod.* 2005;31(1):4–16.

Vickers FJ, Baumgartner JC, Marshall G. Hemostatic efficacy and cardiovascular effects of agents used during endodontic surgery. *J Endod.* 2002;28(4):322–3.

Wang Z, Shen Y, Haapasalo M. Dental materials with antibiofilm properties. *Dent Mater.* 2014;30: e1–16.

Waplinton M, Lumley PJ, Walmsley AD, Blunt L. Cutting ability of an ultrasonic retrograde cavity preparation instrument. *Endod Dent Traumatol* 1995; 11:177– 80.

Wuchenich G, Meadows D, Torabinejad M. A comparison between two root end preparation techniques in human cadavers. *J Endod* 1994; 20:279–82.

Zafar K, Jamal S, Ghafoor R. Bio-active Cements-Mineral Trioxide Aggregate based calcium silicate materials: a narrative review. *J Pak Med Assoc.* 2020 Mar;70(3):497-504

Zuolo ML, Ferreira MO, Gutmann JL. Prognosis in periradicular surgery: a clinical prospective study. *Int Endod J* 2000; 33:91– 8.