

Hiperparatiroidismo primario, secundario y terciario: actualización

Perinetti H.A.

Instituto de Patología de la Tiroides. Departamento de Medicina Quirúrgica.
F.C.M. UNCuyo.

Introducción

Los adelantos en esta cirugía son numerosos y muy importantes, pero necesariamente se debe comenzar por una breve actualización de la embriología y anatomía - para planificar la investigación durante la cirugía - y un repaso de la fisiopatología - para establecer la certeza de la indicación y táctica quirúrgica.

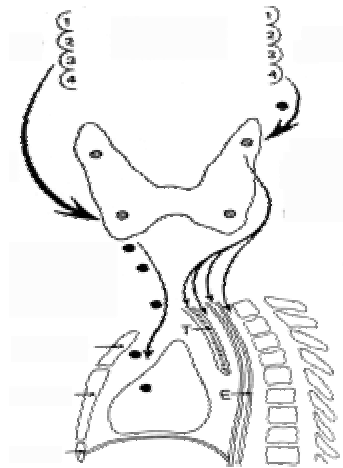
Embriología

Las glándulas paratiroides son de origen endodérmico, aunque estudios filogenéticos e histoquímicos postulan su origen ectodérmico (59). Las superiores o IV se originan de la 4a. bolsa faríngea próxima al esbozo del cuerpo último branquial y origen de los primordios laterales de la glándula tiroides y las células parafoliculares. En su corta migración se mantienen adheridas a la tiroides y se ubican finalmente en la cara posterior, a nivel de la mitad superior del tercio medio de la glándula. Las inferiores o III se originan de la tercera bolsa faríngea, conjuntamente con el timo, y luego de un largo recorrido, se ubican a nivel de la zona donde se abren las ramas de la arteria tiroidea inferior, en la cara lateral de la tiroides o en los primeros dos centímetros por abajo del polo inferior. Este largo recorrido hace que sus ectopías sean más frecuentes que las de las superiores (40).

Paratiroides tres
inferior

Faringe
embrionaria

Paratiroides
inferior ectopia
de gonion a
pericardio



Paratiroides cuatro
superior

Paratiroides superior
de bifurcación carotidea
a mediastino posterior

Anatomía

La identificación de las glándulas es importante y no es fácil, por lo que es necesario conocer su número, tamaño, forma, color e irrigación para reconocerlas (60).

Número: en el 80% al 90% de los enfermos son cuatro, en aproximadamente el 14% son más de cuatro y en el 0.5 a 6%, según los autores son tres o menos (1,20). Es prudente, cuando se encuentran menos de cuatro, considerar que se trata de un defecto de exploración.

Tamaño: miden de 4 a 8mm. de largo, por 2 a 5 mm de ancho y 1 a 2 mm de espesor; en conjunto pesan aproximadamente 120 mg.

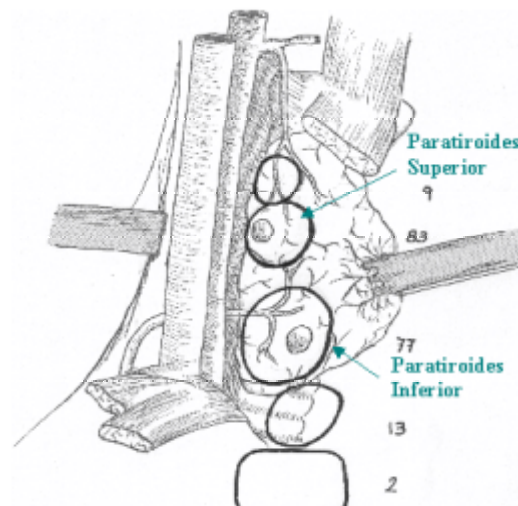
Forma: es muy variable, siendo más frecuentemente elíptica; sus caras pueden ser convexas, cóncavas o aplanadas. Su peso específico es mayor que el del tejido adiposo, lo que permite diferenciarlos si se colocan en solución isotónica de cloruro de sodio o de manitol (prueba de flotación).

Color: amarillo-rojizo o amarillo-marrón, (canela), es necesario distinguirlas de la grasa que es más amarilla, del tejido tiroideo que es más rojizo, del linfático que es más rosado y del timo que es más grisáceo. Si se altera su circulación por la disección se oscurece el color o pasa al azul oscuro por infarto hemorrágico.

Localización: habitualmente es simétrica. La paratiroides superior se ubica en el 83% de los enfermos a nivel de la mitad superior del tercio medio de la glándula tiroidea y en el 9% a nivel del tercio superior, o bien, según otros

autores en el 77% a nivel de la unión cricotiroidea y 22% en el tercio superior, sobre la cara posterior de la glándula y siempre más dorsalmente que las inferiores. Cuando las superiores son ectópicas, se ubican en un trayecto que desde 2 a 3cm por abajo de la bifurcación carotídea, se dirige hacia abajo y atrás hasta el mediastino posterior y superior, comprendiendo el espacio retrofaríngeo y traqueo-esofágico.

Las paratiroides inferiores se localizan en el 77% a nivel del tercio inferior de la altura de la glándula tiroidea, en la zona cubierta por las ramas de división de la arteria tiroidea inferior, y en el 13% en el primer centímetro distal al polo inferior. Las restantes están a nivel del tracto tiorotímico o en el timo. Las ectopías son más frecuentes que en las superiores, y se encuentran en un trayecto que desde el gonion se dirige hacia abajo y adelante, pudiendo llegar al pericardio.



Localización normal

Irrigación: es muy delicada y de tipo terminal, una por glándula y depende de las arterias paratiroides, ramas de las tiroideas; la tiroidea inferior irriga ambas paratiroides homo-laterales en el 86% del lado derecho y en el 76% del izquierdo. La tiroidea superior solo irrigaba ambas paratiroides homolaterales en el 0,6% del lado derecho y en el 2,3% del izquierdo. Por ello el seguimiento de las ramas de la tiroidea inferior es un recurso para ubicarlas. Las ramas de las arterias tiroideas inferiores poseen anastomosis con las arterias de la traquea y el esófago, las que son capaces de mantener la irrigación de las

paratiroides luego de la ligadura del tronco de la arteria, no así cuando se ligan las ramas de la tiroidea inferior próximalmente a la paratiroides; estas anastomosis se destruyen cuando se efectúa la disección del espacio traqueoesofágico en el vaciamiento de cuello (28).s

Hiperparatiroidismo primario (HPT 1°)

Anatomofisiopatología

El hiperparatiroidismo primario (HPT1°) es causado por la secreción aumentada de hormona paratiroidea y su manifestación más común es la hipercalcemia. La automatización de los análisis clínicos y el dosaje sistemático de la calcemia ha llevado su frecuencia de 1/10.000 habitantes/año a 1/1.000, o sea un aumento de 10 veces. Se desconoce el mecanismo etiopatogénico del HPT1° ya que la "autonomía" presumible en la hiperplasia, adenoma y carcinoma sería relativa pues la secreción de PTH aún en estos casos disminuye con el aumento de la calcemia, aunque no es completamente suprimible; además se desconoce con certeza cuales son las sustancias tróficas que regulan la producción de PTH, intermediando la acción del calcio a nivel de la célula paratiroidea.

El exceso de parathormona (PTH) en presencia de hipercalcemia (HPT1°) se explica por dos mecanismos: 1) Aumento del umbral al que el calcio suprime la secreción de PTH, ya que se encuentran niveles inapropiadamente altos de hormona con relación a la calcemia. 2) Aumento de la masa total de tejido paratiroideo, lo que lleva a una mayor fracción de tejido no suprimible.

Las patologías que provocan el HPT1° son: el adenoma, el carcinoma y la hiperplasia de paratiroides. El 6 al 20% de los HPT1° no familiares son debidos a enfermedad pluriglandular, más de un adenoma o hiperplasia (7).

Adenoma: es responsable del 80% de los casos de HPT1°, variando del 30 al 90% (13). Se trata de un tumor único, raramente (3%) puede ser más de uno. Más frecuentemente son de células principales, pero pueden ser de células claras, oxífilas o mixtas. Es difícil su diferenciación histológica de la hiperplasia, por lo que es indispensable la investigación del resto de las glándulas, durante la cirugía; si estas son atróficas confirman el diagnóstico de adenoma.

Carcinoma: es responsable del 1 al 4% de los casos; se debe sospechar ante una masa palpable en la región infrahioidea acompañada de hipercalcemia, más elevada (promedio 15mg%) que en los otros casos. Se observan metástasis cervicales en el 30% y a distancia en el 20% en el momento de la consulta. La sobrevivida a 5 años es del 50%.

Hiperplasia: constituye la causa de aproximadamente el 9 al 15% de los HPT^{1°} (13), es más común la forma familiar, se hereda en forma autosómica dominante con alta penetración y expresión variable; puede presentarse:

1) Aislada: es la menos frecuente.

2) Asociada a neoplasias endocrinas múltiples (MEN):

a) MEN I: (síndrome de Wermer) asocia hiperparatiroidismo, tumor hipofisario y tumor insular pancreático; como consecuencia del mismo suele haber úlcera péptica e hipersecreción gástrica (Zollinger-Ellison). La paratiroides es el órgano más afectado (87%); en el 80% de los enfermos el HPT es la forma de presentación.

b) MEN IIA: asocia carcinoma medular de tiroides, feocromocitoma e hiperplasia de paratiroides, (este último es el componente menos frecuente).

c) MEN II B: hábito marfanoide, mandíbula prominente, labios gruesos, neuromas cutáneo- mucosos, en labios, párpados y lengua, pie cavo y ganglioneuromatosis intestinal, que generalmente permiten sospechar el diagnóstico por la clínica.

d) Hiperparatiroidismo hipercalcémico hipocalciúrico familiar.

Quiste de paratiroides: raro, debe sospecharse ante la obtención de líquido claro en la punción con aguja fina de un supuesto nódulo tiroideo, se confirma dosando PTH en el mismo.

Clínica

La hipersecreción de hormona paratiroidea, por aumento del umbral en que la calcemia suprime a la PTH o por aumento de la masa de tejido paratiroideo, provoca hipercalcemia, la que es la responsable principal de la sintomatología del HPT^{1°}. Que puede presentarse en forma: a) sintomática o b) asintomática (mínimamente sintomática); esta última es la más frecuente desde que se dosa

en forma sistemática la calcemia. No obstante, la expresión clínica no esta relacionada con el grado de elevación de la calcemia (68).

Forma sintomática

Las manifestaciones óseas son más frecuentes en mujeres, y la litiasis renal y úlcera gástrica en el hombre. Las manifestaciones óseas, condrocalcinosis, falla renal y episodios agudos son más frecuentes en viejos, y la litiasis renal en jóvenes (42).

a) Manifestaciones renales: la hipersecreción de PTH, especialmente por aumento de absorción intestinal de calcio, provoca hipercalcemia, si esta supera el umbral de filtración glomerular y resorción tubular se produce hipercalciuria, la que se acompaña de orina alcalina debido a la acidosis renal tubular proximal, causada por el exceso de HPT, llevando a nefrocalcinosis y/o nefrolitiasis. Estas se presentan en el 30 a 70% de los HPT^{1°}, la función renal se afecta hasta llegar a la insuficiencia. Era la causa más frecuente de diagnóstico de HPT en la década del 60 a 70 y lo sigue siendo, actualmente, en nuestro medio.

b) Manifestaciones óseas: el exceso de PTH moviliza el calcio óseo por aumento de la osteólisis osteocítica y por estimulación de la proliferación de osteoclastos, lo que lleva inicialmente a osteopenia difusa y finalmente a osteítis fibrosaquítica. Antes de 1960 esta era la forma más frecuente de presentación o sea quistes, tumores óseos, fracturas múltiples y deformación esquelética con disminución de estatura. En la mayoría de los pacientes aún sin enfermedad ósea clínica, se comprueba pérdida progresiva de masa mineral ósea.

c) Manifestaciones neuropsiquiátricas: se atribuyen a la hipercalcemia: astenia psicofísica, depresión, irritabilidad, somnolencia, letargo, pudiendo llegar al coma hipocalcémico.

d) Manifestaciones neuromusculares: se atribuyen a la hipercalcemia, fatiga fácil, debilidad de músculos proximales y atrofia muscular, disminución de la excitabilidad neuromuscular. Revierten con el tratamiento quirúrgico adecuado

e) Manifestaciones digestivas: a la hipercalcemia se atribuyen: náuseas, anorexia, estreñimiento y dolores abdominales. El HPT^{1°} se asocia a úlcera

péptica y pancreatitis; aunque en forma no concluyente se atribuye la úlcera a hipergastrinemia por a estimulación de las células parietales por el calcio aumentado. La asociación con pancreatitis, si bien es real, no tiene una explicación fisiopatológica firme.

e) Manifestaciones articulares: la condrocalcinosis y pseudogota se atribuyen a la hipercalcemia y las lesiones del cartílago articular a la resorción ósea por PTH.

f) Manifestaciones oculares: las calcificaciones corneales y la queratopatía en banda se deben a la hipercalcemia e indican que esta es grave y prolongada.

Forma asintomática o mínimamente sintomática

Después de 1970 la mayoría de los pacientes se presentan de esta forma en los países en que se efectúa en forma sistemática el dosaje de calcio. En un estudio (9) solo el 4% tenían litiasis renal, el 8% enfermedad ósea y el 51% ningún trastorno relacionable con el HPT. Este último grupo es el que se denomina asintomático o mínimamente sintomático. Si bien tienen hipercalcemia leve, (menor de 11.5 a 12mg%), y aumento de PTH que fundamentan el diagnóstico de la enfermedad y su fisiopatología, no están claras las consecuencias de la misma y por ello, de la necesidad del tratamiento quirúrgico.

a) Hipercalcemia: se ha comprobado que la misma no se incrementa durante el control prolongado en estos pacientes, por lo que en sí misma no es indicación para cirugía.

b) Función renal: se mantiene estable si es normal en el momento del diagnóstico. Pero si existe insuficiencia renal leve (clearance de creatinina) ésta será progresiva, por lo que es indicación para cirugía.

c) Osteoporosis: es frecuente; a diferencia de otras causas de la misma, la pérdida es predominantemente cortical. El seguimiento ha demostrado que es poco progresiva. Cuando la pérdida de densidad ósea es mayor de 2DS, se observó que la paratiroidectomía, fue seguida de un aumento de la densidad ósea, la que sería generalizada, progresiva e importante.

d) Trastornos neuromusculares: en este grupo, el 40% de los enfermos refiere debilidad muscular, si bien se relata un mejoramiento luego de la cirugía, el

mismo es muy subjetivo y no uniforme.

e) Trastornos psiquiátricos: son frecuentes la ansiedad, depresión y disfunción cognocitiva subjetiva, pero no es seguro que sean atribuibles al HPT y que mejoren con la cirugía.

En 1990 la Consensus Development Conference on Asymptomatic Primary Hyperparathyroidism (47) acordó como condiciones mínimas para realizar cirugía, las siguientes:

1. Calcio sérico mayor de 11.5 a 12mg%.
2. Depuración de creatinina disminuida más del 30% para la edad, en ausencia de otra causa.
3. Calcio urinario de 24hs. mayor de 400mg.
4. Reducción de la masa ósea más de 2DS para la edad, sexo y raza.
5. Paciente que solicita cirugía o no es posible el control prolongado,
6. Pacientes menores de 50 años (22).

Actualmente, la tendencia es indicar cirugía en todos los pacientes con hipercalcemia y PTHi elevadas, repetidas en tres oportunidades, dado que el control médico es costoso, estresante y no práctico (21,23).

Diagnóstico

Hiperparatiroidismo primario:

Forma sintomática: a los cuadros clínicos ya descritos se debe agregar el dosaje, repetido en dos oportunidades, de calcio total o mejor iónico y PTHi elevados.

Formas asintomáticas: dosaje que demuestre hipercalcemia y PTHi elevadas en tres oportunidades.

Localización

El diagnóstico de HPT^{1°} sintomático y asintomático que reúne los requisitos antes enumerados, indica la cirugía. La posibilidad de no encontrar la o las glándulas que provocan el cuadro, (que varía del 3 al 5%) (9) ha llevado al desarrollo de una serie de procedimientos para su localización pre e intraoperatoria. El alto porcentaje de éxito obtenido por cirujanos de experiencia con la primera intervención (95 al 97%), hace que su aplicación sea muy discutida. Además, la sensibilidad de estos procedimientos depende mucho de

la causa del hiperparatiroidismo, y de la localización y peso de la glándula. Los fracasos en la exploración quirúrgica se dan frecuentemente en los adenomas pequeños y la hiperplasia, que son las situaciones en las que disminuye la sensibilidad de los procedimientos de localización (45).

Procedimientos de localización preoperatoria

1. Ultrasonido: es económico, no invasivo y no significa exposición a radiaciones; la sensibilidad referida varía del 34 al 92% (3972), posee un 2 a 3% de falso positivos por confusión con adenopatías o nódulos tiroideos y un 15% de falsos negativos especialmente en las localizaciones retroesofágicas, retrotraqueales y mediastinales.
2. La Tomografía Axial Computada (TAC) es más costosa y posee menos sensibilidad (4 al 86%) (44) que el ultrasonido; la imagen de los ganglios y la glándula tiroides son muy semejantes a las paratiroides.
3. Resonancia Magnética Nuclear (RMN): si bien brinda excelentes imágenes, su costo es elevado y la intensidad de la señal del tejido paratiroideo es similar a la de la grasa y el tiroideo, por lo que su sensibilidad es relativamente baja, variando del 50 al 78%, por lo que es poco útil en las glándulas adyacentes a la tiroides.
4. Centellograma con Talio-201 (Tl 201) y Tecnecio 99m (Tc 99m): se ha usado frecuentemente, su sensibilidad varía del 62 al 75% (71).
5. Centellograma con Sestamibi (metoxisobutilisonitrilo, MIBI) marcado con Tecnecio: este ha desplazado a todos los métodos mencionados anteriormente (6). El sestamibi se concentra en las mitocondrias, las que son especialmente abundantes en las glándulas paratiroides hiperfuncionantes (adenoma, hiperplasia y carcinoma), no obstante en algunos casos el tamaño no está relacionado con la capacidad de captar el MIBI, la p-glicoproteína podría ser un transportador del MIBI (45). Además, las paratiroides normales, son tan pequeñas que en general no son detectadas, por lo que su visualización por la centellografía indica anormalidad de la glándula. Su sensibilidad es aproximadamente del 90% (8,39,66,72) Los falsos negativos son debidos a adenomas muy pequeños o compromiso glandular múltiple, las mismas limitantes que los otros procedimientos.

El centellograma de las paratiroides con Sestamibi puede obtenerse con tres técnicas: doble fase, sustracción o SPECT (30).

1) Doble fase: el sestamibi es captado por la glándula tiroides y paratiroides, pero en esta última su persistencia es más prolongada por lo que se efectúa un centellograma a los 5 a 15 minutos de la inyección y otro a las 2 a 3 horas. En el segundo la radiación se ha limpiado de la tiroides y permite la visualización destacada de la paratiroides. Su sensibilidad para detectar adenomas varía del 73 al 91% (35,39,41,65), siendo menor en las hiperplasias (37). También es útil para localizar el residuo o el autoinjerto en la recurrencia del HPT^{2°}.

2) Sustracción: se efectúa centellograma con sestamibi, que es concentrado por la tiroides y paratiroides y luego otro con I123, 131 o mejor Tc99m, que se concentran exclusivamente en la tiroides. Digitalmente se sustrae de la imagen con sestamibi la con yodo o tecnecio con lo que se obtiene la de la glándula paratiroides. Su sensibilidad varía del 83 al 91%(3).

3) SPECT: con Sestamibi, permite una excelente visualización ya que se obtiene una imagen tridimensional. Su sensibilidad varía del 79 al 94% (12,49).

4) Arteriografía selectiva de los vasos del cuello: permite la localización en el 60% de los casos, y a veces, permite el tratamiento intervencionista (45), tiene importante morbilidad, por lo que su indicación actual es excepcional.

5) Cateterización de los vasos del cuello y dosaje de PTH: tiene las mismas limitaciones que el procedimiento anterior.

Procedimientos de localización intraoperatoria

1) Tinción con azul de metileno: se utiliza solución al 1% a razón de 1cc/ Kg. de peso en 250cc. de solución de dextrosa al 5%, la infusión se inicia apenas intubado el paciente, tiñe los tejidos del cuello de azul, pero con mayor intensidad y duración el paratiroideo y especialmente los adenomas. Su utilización es hoy muy poco frecuente.

2) Prueba de flotación: el mayor peso específico del tejido paratiroideo respecto al adiposo y linfático hace que colocados en solución fisiológica o de manitol, estos últimos floten más. Su interpretación es difícil, por lo que no se utiliza actualmente.

3) Escaneo intraoperatorio de la radiactividad de sestamibi: se utiliza un

contador gama para uso intraoperatorio y se mide la radiactividad emitida por el sestamibi, administrado 2 a 3 horas antes de la cirugía, como veremos constituye un gran avance en esta cirugía (7).

4) Biopsia intraoperatoria: se la ha utilizado para certificar la naturaleza paratiroidea de una estructura y especialmente para seleccionar el tejido paratiroideo a transplantar. A fin de seleccionar una zona de hiperplasia y no una nodular, para evitar recidivas; se utiliza en los casos de hiperplasia y requiere de un anatomopatólogo muy entrenado.

5) Dosaje intraoperatorio de PTHi: (quick, qPTH) la PTHi cuya vida media es de 3 a 4 minutos, puede ser actualmente dosada por un método de quimioluminiscencia rápido (qPTHi), que da el resultado en 15 minutos; si se obtiene una disminución (respecto a los valores previos) mayor al 80%, se considera que la cirugía ha sido adecuada (10,11).

Selección de los procedimientos de localización

Primera intervención, su uso es muy controvertido, las actitudes varían:

1. No utilización de ningún procedimiento de localización pre ni intraoperatorio cuando el equipo tiene experiencia en esta cirugía, con lo que obtienen el 95% (53) de éxito en la primera operación. Esta posición es la sostenida por el comité de consenso del NIH de EUA (47). Además, la localización preoperatoria, aunque raramente, puede no coincidir con la de la lesión lo que confunde la exploración. Por otra parte su utilización no ha demostrado, disminuir el tiempo quirúrgico y por lo tanto los costos. Esta es la tendencia actual.

2. Utilización en caso seleccionados: el centellograma con sestamibi, ha desplazado a todos los otros procedimientos preoperatorios, se lo emplea por:

a) Razones del enfermo: 1) Cuando la calcemia y la PTHi están levemente aumentada, lo que supone adenomas pequeños, de más difícil localización, pero es en esta situación cuando también disminuye la sensibilidad del sestamibi. 2) Pacientes con cirugía tiroidea previa. 3) Obesos con cuello corto. 4) Pacientes con alto riesgo en los que se desea acortar el tiempo quirúrgico. 5) Hay quienes lo utilizan de rutina para diagnosticar una glándula mediastínica que pasaría desapercibida en la primera intervención clásica. 6) Se lo ha

utilizado rutinariamente con el objeto de mejorar los resultados y el tiempo quirúrgico, y reducir costos, pero no se ha podido demostrar estadísticamente estos beneficios (63,64).

b) Razones del equipo quirúrgico: 1) La experiencia es limitada. 2) Cuando se adopta la conducta de efectuar exploración unilateral, la que disminuye significativamente el tiempo quirúrgico; (ésta se funda en la alta frecuencia del adenoma único 87%) (13). Aunque es controvertida, ya que sería aplicable sólo a la tercera parte de los enfermos, y además según algunos autores sólo en el 45% de los casos la localización preoperatoria coincide con el lado del adenoma (78). Por otra parte, los adenomas múltiples serían más frecuentes después de los 65 años (9%), que es justamente el grupo etario en el que se desea disminuir el tiempo quirúrgico por su mayor riesgo. 3) Cuando se efectúa cirugía mínimamente invasiva.

Reintervención

Todos coinciden en la necesidad de los estudios de localización luego del fracaso de la primera intervención (2 a 5%) (53). Se deben utilizar todos los procedimientos disponibles hasta obtener la localización, el orden propuesto es, 1° Sestamibi, 2° Resonancia Magnética Nuclear, la mitad de las recurrencias se deben a ectopias por lo que el problema de señal semejante entre paratiroides y tiroides disminuye, 3° cualquiera de los mencionados en el párrafo anterior y por último la cateterización venosa selectiva con dosaje de PTHi. Es aconsejable obtener la localización por dos o tres métodos distintos, que muestren resultados coincidentes, antes de abordar una reoperación. Hay quienes agregan punción guiada con aguja fina (45).

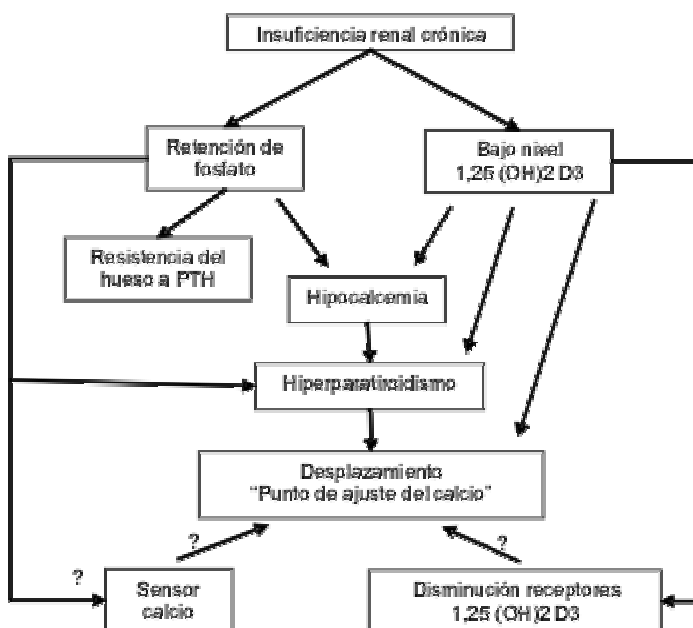
Hiperparatiroidismo secundario (HPT 2°)

Se presenta, con leves diferencias, en enfermos con insuficiencia renal crónica (IRC), en la deficiencia de vitamina D (osteomalacia) y el pseudo hipoparatiroidismo (respuesta deficiente de los receptores periféricos de PTH), siendo por mucho la primera la causa más frecuente.

Sólo el 5% de los pacientes hemodializados requieren cirugía por HPT2°. Esta proporción está en disminución por un mejor tratamiento médico, pero es

contrarrestada por la mayor supervivencia que hoy se logra en estos enfermos (según EDTA (17) la requieren el 1.8% de los enfermos a los 5 años de hemodiálisis, el 3,8% a los 10 años y el 40% a los 15 años)(15,17).

Se diferencia del primario en que en éste el crecimiento de las paratiroides es autónomo y quizás irreversible, mientras en el secundario es una hiperplasia adaptativa y quizás reversible de todas las glándulas.



En la insuficiencia renal crónica la hipocalcemia que lleva al hiperparatiroidismo es provocada por: 1) disminución de la excreción renal de fosfato (la hiperfosfatemia resultante lleva a hipocalcemia en un esfuerzo para conservar constante el producto calcio-fósforo en el líquido extracelular). 2) Disminución de la 1,25 dihidroxivitamina D, por disminución de la 1 alfa hidroxilasa renal por lesión renal, lo que lleva a menor absorción intestinal de calcio y por ello hipocalcemia. 3) El "punto de ajuste" o umbral al que el calcio suprime la producción de PTH se altera, elevándose, lo que favorece el aumento de producción de PTH, (esto quizás se deba a un cambio en los receptores de la vitamina D o expresión reducida de los receptores de calcitriol (61) en la célula paratiroidea). 4) Disminución de la degradación renal de la PTH (16).

Los cambios morfológicos en las células paratiroideas aparecen precozmente en la insuficiencia renal. Comienza con una etapa de hiperplasia difusa, que

sería reversible y controlable por el tratamiento médico, seguida por una etapa de hiperplasia nodular en la que se produce una proliferación monoclonal agresiva, donde la secreción de PTH no es supresible por los niveles de calcio. Esta es la etapa en que se debe recurrir al tratamiento quirúrgico (67,73). Las glándulas que en conjunto, pesan más de 500mg. presentan hiperplasia nodular (73).

El aumento de PTH provoca resorción ósea excesiva y mala mineralización del hueso, que lleva a osteodistrofia renal.

El hiperparatiroidismo secundario se caracteriza por calcemia normal (hay hipercalcemia en los casos graves) hiperfosfatemia, fosfatasa alcalina elevada y aumento de PTH intacta (PTH_i).

1) Manifestaciones óseas: osteítis fibrosa quística y osteomalacia que afectan hasta el 95% de los enfermos con insuficiencia renal crónica. O sea que estas alteraciones son más importante y frecuente que en el HPT1°.

2) Calcificación de tejidos blandos: se desconoce su causa, se observa en vasos, tejido intersticial, riñón, pulmón, corazón y piel.

3) Calcifilaxis: son lesiones cutáneas violáceas dolorosas, que se localizan especialmente en los extremos de pies y manos y pueden llegar a la necrosis isquémica. Constituye una indicación de cirugía de urgencia (38,63).

4) Prurito: se observa en el 35 a 40% de los enfermos, se atribuye a concentraciones elevadas de calcio en la piel y puede ser invalidante.

Se observa úlcera péptica hasta en el 20% de los enfermos y neuropatía en el 10%.

Hiperparatiroidismo terciario (HPT3°)

Luego del trasplante renal exitoso en el HPT2°, se normaliza la excreción de fosfato, la hidroxilación renal de vitamina D, con lo que disminuye la PTH y la resorción ósea, se normaliza la calcemia y se reduce la hiperplasia de células paratiroideas, mejorando el cuadro clínico en 6 a 18 meses. Pero en el 2 al 40% de los enfermos, luego del trasplante persiste la elevación de PTH y el síndrome bioquímico de hiperparatiroidismo. Se desconoce si esto se debe a autonomía de las glándulas o a hipofosfatemia o hipocalcemia persistentes. Se atribuiría a inactivación monoclonal de un factor supresor del crecimiento,

localizado en el cromosoma 11(51). Si la calcemia permanece elevada un año después del trasplante, aunque sea asintomática, se debe indicar la cirugía(58), al igual que si es sintomática o se presenta hipercalcemia aguda (mayor de 12.5mg/dl) (32).

Indicaciones de la cirugía

La determinación del momento de la indicación quirúrgica es difícil, ya que se debería efectuar lo más precozmente posible cuando el HPT2° deja de responder al tratamiento médico, pero antes de que se produzcan las alteraciones esqueléticas, pérdidas de calcio del hueso y calcificaciones vasculares (ya que estas se detienen pero no regresan con el tratamiento quirúrgico) (73).

Las indicaciones clásicas son:

A) Aceptadas por sí solas: 1) erosiones óseas o fracturas, 2) niveles de PTHi mayores de 1200, 3) presencia de osteítis fibrosa en biopsia ósea, 4) masa paratiroidea mayor de 1gr. o 1 cc, y 5) alteraciones isquémicas de piel con calcificaciones vasculares (calcifilaxis) (18).

B) Insuficientes por sí solas: 1) dolores óseos y articulares, 2) prurito, 3) calcificaciones de vasos y tejidos blandos.

C) Potenciales: 1) anemia resistente a eritropoyetina, 2) insuficiencia cardíaca congestiva, 3) neuropatía periférica.

D) Que colaboran con la decisión: 1) el calcitriol no controla el hiperparatiroidismo en pacientes sin hiperfosfatemia, 2) el calcitriol está contraindicado por hipercalcemia o hiperfosfatemia resistente, 3) el calcitriol produce hipercalcemia o hiperfosfatemia (12).

En los pacientes en que se planea trasplante renal y padecen HPT2°, primero se debe tratar el hiperparatiroidismo, ya que la hipercalcemia afecta la función renal (75). No obstante Bellamy (2) prefiere realizar primero el trasplante.

Estas indicaciones se resumen en que se envían a cirugía aquellos pacientes en los que el control médico del hiperparatiroidismo secundario ya no es posible (58), o sea que los criterios se fundamentan en la funcionalidad de la glándula y la repercusión clínica en el enfermo. En general se trata de

pacientes, con importantes lesiones óseas, de tejidos blandos y gran deterioro de su estado general. Si como se sostiene actualmente, en el HPT 2º existe una primera etapa de hiperplasia difusa que es dependiente y una segunda de hiperplasia nodular autónoma, no reversible con el tratamiento médico, resulta necesario recurrir a criterios que permitan indicar la cirugía más precozmente. El tamaño de las glándulas en su conjunto (1gr o 1cc.) y los niveles de PTHi, ha demostrado tener relación, con la diferenciación entre hiperplasia difusa y nodular, estos agregados a la expectativa de vida del enfermo, deben ser criterios que permitan llevar a la cirugía estos pacientes en etapas más tempranas (58).

Criterios actuales: (74).

- 1) Cuando la PTHi es superior a 500pg/ml, se agrega osteítis fibrosa con resorción mayor de la mitad de la superficie subperióstica de la diáfisis falángica, en el lado radial y fosfatasa alcalina elevada, que no disminuyen con el tratamiento médico.
- 2) Volumen de masa paratiroidea mayor de 500cc. por ecografía u otro procedimiento (49, 61), este criterio, en nuestra experiencia, a resultado poco útil ya que es muy difícil (en nuestro medio) individualizar y determinar el volumen, salvo en los casos en que son mucho mayores.
- 3) Cuando la PTHi es mayor de 500pg/ml, existe osteitis fibrosa y las glándulas se pueden visualizar por métodos por imagen, en general el HPT no se puede controlar con tratamiento médico.
- 4) Cuando a lo anterior se asocia hipercalcemia.

Cirugía

Preparación preoperatoria: 1) Hemodiálisis menos de 24hs antes de la cirugía. 2) Estudio de coagulación y potasemia 2hs antes de cirugía. 3) No corregir hemocrito si está por arriba de 30%. 4) Calcitriol VO (2mg/día) durante una semana previa ala cirugía. 5) No se efectúa ningún procedimiento de localización.

La técnica es la clásica utilizada en le HPT1º.

Equipo quirúrgico vacunado contra hepatitis A y B. Uso de gafas y guantes dobles, el cirujano toma el instrumental de una mesa accesoria mantenida por

la instrumentista y no de las manos de ésta, para evitar heridas.

Identificadas las cuatro glándulas y extirpados el tracto tirotímico y el timo debemos decidir entre:

1) Paratiroidectomía subtotal

Se extirpan tres y media glándulas (Stanbury 1960)(70), dejando un residuo de 50mg. aproximadamente marcado con un clip metálico, se elegirá la que mejor garantiza la viabilidad, y su aspecto y tamaño sea el más aproximado al normal. El residuo será menor si el paciente continuará en hemodiálisis, que va a ser transplantado, ya que en este caso no tendrá el estímulo que hipertrofia el residuo. Además, el residuo, al igual que en el procedimiento de Wells debe ser seleccionado de una zona de hiperplasia difusa y no nodular, ya que si se conserva o implanta una zona con hiperplasia nodular la recurrencia será mucho mayor. No es fácil efectuar esta diferenciación, se prefiere las glándulas más pequeñas y/o la zona central de las mismas (2,33,54). Actualmente la tendencia es dejar un residuo menor, de aproximadamente 25mg.

La principal desventaja es que en caso de persistencia del hiperparatiroidismo será necesario diferenciar entre un residuo hiperfuncionante y una glándula no identificada, persistente. Además, la exploración del cuello es difícil y más riesgosa que en la primera cirugía.

2) Paratiroidectomía total con implante de residuo en antebrazo (Wells 1975) (77).

Luego de la extirpación de todas las glándulas, se selecciona una, se coloca en solución salina a 4°C durante 20 minutos, con lo que aumenta su consistencia y se corta en rebanadas de 1 mm de espesor. Se obtienen 20 rebanadas y se implantan en grupos de tres o cuatro en sacos formados en el espesor de los músculos del antebrazo, los que se cierran con puntos en la aponeurosis o clips metálicos, que servirán para localizarlos. Ante una persistencia o recurrencia se debe dosar PTHi en la vena antecubital de ambos brazos, la que drena del injerto debe ser el doble que el del opuesto en condiciones normales, si es mayor se debe a hiperfunción del injerto (76), y si el dosaje es alto en ambos se debe a persistencia en el cuello. La desventaja de este

procedimiento es que se le atribuye mayor posibilidad de hipoparatiroidismo, pero el injerto funciona en el 90% de los casos, su ventaja es que el implante hiperfuncionante se puede extirpar con anestesia local o regional, y es más fácil que una reexploración del cuello. Tominaga (73) en 548 enfermos observa al quinto año 20% de recurrencia de hiperparatiroidismo, por lo que la posibilidad de tratarlo con una cirugía con anestesia local es importante (24,73).

3) Paratiroidectomía total sin implante (Kaye, 1993)(31).

La persistencia del hiperparatiroidismo luego de los procedimientos anteriores se explicaría por la frecuente existencia de restos embrionarios paratiroides demasiado pequeños para ser localizados o ectópicos, los que justifican la paratiroidectomía total, sin implante. En el 87.5% de los enfermos sometidos a paratiroidectomía total sin implante existe PTHi residual, útil (50).

En los dos primeros procedimientos se efectúa criopreservación de las glándulas extirpadas, para disponerlas en caso de hipoparatiroidismo definitivo (76), su necesidad es cada día menor, dada la escasa frecuencia de hipoparatiroidismo definitivo. Por ello la indicación del reimplante de paratiroides criopreservadas es muy limitada, y su empleo poco frecuente, siendo además el porcentaje de éxito (normocalcemia) bajo 23% (6).

El análisis de la literatura muestra resultados semejantes con los tres procedimientos y son muy escasos los trabajos prospectivos comparativos, por lo que es difícil asignarle a uno ventaja sobre otro (27,36,48,50). Por otra parte, cuando el residuo dejado en el cuello queda bien localizado, por la descripción del protocolo quirúrgico y clip metálico, su extirpación es relativamente sencilla, pudiendo emplearse las técnicas de cirugía mínimamente invasivas, mientras que a veces, la localización y determinación del volumen de tejido a extirpar, de los implantes en el antebrazo no es técnicamente simple (26)

El dosaje de PTHi introoperatorio (qPTH), mejora significativamente los resultados de la cirugía (10).

Postoperatorio

Se indica hemodiálisis 48hs después de la cirugía. Control de calcio y potasio cada 12 horas. Administración de Calcio EV, si la calcemia baja de 8mg/dl. Carbonato de calcio 4 a 6gr/día y calcitriol 1 a 3 mg/día desde las 24hs por vía oral, los que con el tiempo se ajustan a los requerimientos. El dosaje de PTHi a las 24hs. da una muy buena idea de la suficiencia de la cirugía (34).

El síndrome de hambre de calcio del hueso, puede provocar grave tetania postoperatoria; con la administración de calcio y calcitriol, por lo general la tetania no aparece o es leve y se resuelve en algunas semanas, pero puede durar hasta un año (43). Es más prolongada y de más difícil manejo con el procedimiento de Kaye.

Resultados

El 84% de los pacientes presentan hipocalcemia transitoria. Al año el 75% de los pacientes con prurito y el 79% de aquellos con síntomas óseos estaban asintomáticos (76). El 90% al 95% de los enfermos en los que se encuentran cuatro paratiroides no requieren reoperación (22,55), el 5% recurrió cuando se encuentran 4 glándulas y el 14,5% cuando se encontraron menos de cuatro (55). Las lesiones óseas de manos y cráneo retrogradan lentamente, sin llegar a la reparación completa, las vertebrales y dentarias lo hacen más lentamente, su evolución constituye, un índice del funcionamiento del residuo o del autotransplante. La anemia debida a resistencia ala eritropoyetina mejora (19) El HPT2° adecuadamente operado, recurre en un alto porcentaje que varía del 2.5 al 20% (16,26,27,76), que depende de la persistencia de la insuficiencia renal crónica y del tiempo(76). En esta situación se deben emplear los procedimientos de localización igual que en la recidiva del HPT1°.

Bibliografía

1. Akertröm G, Malmaeus J, Bergström, R. Surgical anatomy of the human parathyroid glands. Surgery 1984; 95:14-21.

-
2. Bellany J, Benoit G, Hiesse C, Charpentier B. Traitment chirurgical de l'hyper-parathyroidisme chez les transplantés renaux. *Prog Urol* 1994; 4:509-515.
 3. Billy HT, Rimkus DR, Hartzman S et al. Technetium-99m-sestamibi single agent localisation versus high resolution ultrasonography for the preoperative localization of parathyroid glands in patients with primary hyperparathyroidism. *Am Surg* 1995; 61:882-884.
 4. Brunt LM, Jones DB, Wu JS, Quasebebrth MA, Meining T, Soper NJ. Experimental development of an endoscopic approach to neck exploration and parathyroidectomy. *Surgery* 1997; 122:893-901.
 5. Burney RE, Jones KR, Coon JW, Blewitt DK, Herm AM. Assesment of patient outcomes after operation for primary hyperparathyroidism. *Surgery* 1996; 120:1013-1018.
 6. Cacciotolo JA, Farley DR, van Heerden JA, Grant C S Thompson BG, Sterioff SS. The current role of oparathyroid cryopreservation and autotransplantation in parathyroid surgery: An institutional experience. *Surgery* 1997; 122:1062-1067.
 7. Carty S, Worsey M, Virji M, Brown M, Watson Ch. Concise parathyroidectomy: the impact of preoperative SPECT99mTc sestamibi scanning and intraoperative quick parathormone assay *Surgery* 1997; 122: 1107-1114.
 8. Casa AT, Burke GJ, Sathyanarayana, Mansberger AR, Wei JP. Prospective comparison technetium-99m-sestamibi/iodine-123 radionucleide scan versus high-resolution ultrasonography for the preoperative localization of abnormal parathyroid glands in patients with previously unoperated primary hyperparathyroidism. *Am J Surg* 1993; 166:369-373.

-
9. Clark OH, Wilkes W, Sipertin AE, Duh QY. Diagnosis and management of asymptomatic hyperparathyroidism: safety, efficacy and deficiencies in our knowledge. *J Bone Miner Res* 1991; Suppl 2, &:135-142.
 10. Clary BM, Garner SC, Leight GS. Intraoperative parathyroid hormone monitoring during parathyroidectomy for secondary hyperparathyroidism. *Surg* 1997; 122:1034-1038.
 11. Chapuis Y, Icard P, Fulla Y et al. Parathyroid adenomectomy under local anaesthesia with intra-operative monitoring of UcAMP and/or 1-84PTH. *World J Surg* 1992; 16:570.
 12. Chen CC, Holder LE, Scovill WA, et al. Comparison of parathyroid imaging with technetium-99m-pertechnetate/sestamibi subtraction, doble-phase technetium-99m-sestamibi and technetium-99m-sestamibi SPECT *J Nucl Med* 1997;38:834-840.
 13. Denham DW, Norman J. Cost-effectiveness of preoperative sestamibi scan for primary hyperparathyroidism is dependent solely upon the surgeon choice of operative procedure. *J Am Coll Surg* 1998; 186:293301.
 14. Denizot A, De Boissezon C, Henry JF. Intraoperative parathormone assay. The value of assessment of primary hyperparathyroidism in surgery. *J Chir Paris*. 1995; 132: 364-352.
 15. Drueke TB, Kubrusly M. Pathogenesis of secondary hyperparathyroidism of chronic renal failure. *J Nephrol* 1994; 7:139-147.
 16. Drueke TB, Zingraff J. The dilemma of parathyroidectomy in chronic renal failure. *Curr Opin Nephrol Hypertens* 1994; 3:386-395.
 17. Fassbinder W et al. Combined report on regular dialysis and transplantation in Europe XX, 1989. *Nephrol Dial Transplant* 1991; 6:1-35.

-
18. Gallieni M, Brancaccio D. Which is the preferred treatment of advanced hyperparathyroidism in a renal patient? *J Nephrol Dial Transplant* 1994; 9: 1816-1821
 19. Giammanco M, Di Bernardo C, Costantino S. Diagnostica strumentale preoperatoria nell'iperparatiroidismo secondario. *Minerva Chir* 1996; 51:813-820.
 20. Gilmour JR. Gross anatomy of the parathyroid glands. *J Pathol Bacteriol.* 1938;46: 133-149
 21. Gramática L, Denizot A, Henry JF. El hiperparatiroidismo primario en la década actual. *Rev Argent Cirug* 1995; 69:181-184.
 22. Guillot JC, Cannoni M, Charpentier P, Zanaret , Triglia JM, Derome P. Surgical anatomy of parathyroid glands. Apropos of 200 cases. *Ann Otolaryngol Chir Cervicofac.* 1995; 112: 91-97.
 23. Harrison BJ, Wheeler MH. Asymptomatic primary hyperparathyroidism *World J Surg* 1991; 15:724-729.
 24. Hedbäck G, Tisell LE, Benston BA, Hedman I, Oden A. Premature death in patients operated on for primary hyperparathyroidism. *World J Surg* 1990; 14:829-836.
 25. Henry JF, Defechereux T, Gramática L, deBoissezon C. Minimally invasive videoscopic parathyroidectomy by lateral approach. *Langenbeck's Arch Surg* 1999; 384:298-301.
 26. Henry JF, Denizot A, Audiffret J, France G. Results of reoperations for persistent or recurrent secondary hyperparathyroidism in hemodialysis patients. *World J Surg* 1990; 14:303-307.
 27. Henry JF, Denizot A, Audiffret J, France G. Traitement chirurgical de l'hyperparathyroidie secondaire chez l'insuffisant rénal chronique hémodialysé. *J Chir* 1988; 125:395-400.

-
28. Henry JF, Gramática L, Denizot A, Kvachenyuk A, Puccini M, Defechereux T. Morbidity of prophylactic lymph node dissection in the central neck area patients with papillary thyroid carcinoma. *Langenbecks Arch Surg* 1998; 383:167-169.
 29. Herfarth KF, Bartsch D, Doherty GM, Wells SA, Laimore TC. Surgical management of hyperparathyroidism in patients with multiple endocrine neoplasia type 2^a. *Surgery* 1996; 120: 966-973.
 30. James Ch, Starks M, MacGillivray D White J. The use of imaging studies in the diagnosis and management of thyroid cancer and hyperparathyroidism. *Surg Oncol Clin N Am* 1999; 8:145-169.
 31. Kaye M, Rosenthal L, Hill RO, Tabah RJ. Long-term outcome following total parathyroidectomy in patients with end stage renal disease. *Clin Nephrol* 1993; 39: 192-197.
 32. Kerby Jd, Rue LW, Blair H, Hudson S, Sellers MT, DiethelmAG. Operative treatment of tertiary hyperparathyroidism: a single-center experience. *Ann Surg* 1998; 227:878-886.
 33. Kim HC, Cheigh JS, David DS, Stubenbord W, Sullivan J, Rubin AL, Stenzel KH. Long term results of subtotal parathyroidectomy in patients with end-stage renal disease. *Am Surg* 1994; 60:641-649.
 34. Kinnaert P, Tielemans C, Dhaene M, Descorter GC. Evaluation of surgical treatment of renal hyperparathyroidism by measuring intact parathormone blood levels on first postoperative day. *World J Surg* 1998; 22: 695-699.
 35. Klieger P, O'MaraR. The diagnostic utility of dual phase Tc-99m sestamibi parathyroid imaging. *Clin Nucl Med* 1998; 23:208-213.
 36. Kostakis A, Vaiopoulos G, Kostantopoulos K, Zavos G, Bocos I, Sgouromalis S Parathyroidectomy in the treatment of secondary hyperparathyroidism in chronic renal failure. *Int Surg* 1997; 82: 85-86.

-
37. Kraimps JL, Margerit D, Barbier J. Management of primary hyperparathyroidism in case of negative cervicotomy. *Ann Chir* 1995; 49:138-142.
 38. Leray H, Dreure O, Canaud B, Teot L, Guilhou JJ, Mion C. Angiodermite necrotique revelatrice d'une hyperparathyroidie floride secondaire a une insuffisance renale chronique: guerison apres parathyroidectomie subtotale. *Nephrologie* 1995; 16:427-430.
 39. Light VL, McHenry CR, Jarjoura D, et al. Prospective comparison of dual-phase technetium-99m-sestamibi scintigraphy and high resolution ultrasonography in the evaluation of abnormal parathyroid glands. *Am Surg* 1996; 62:562.
 40. Mansberger A, Wei J. Embriología y anatomía quirúrgica de tiroides y paratiroides. *Clin Quir Norteam* 1993; 4:771-790.
 41. Martin D, Rosen IB, Ichise M. Evaluation of single isotope technetium 99m-sestamibi in localisation efficiency for hyperparathyroidism. *Am J Surg* 1996;172: 633
 42. Melliere D, Berrahal D, Perlemuter L, Hindle E, Simon D. *Presse Med* 1995; 39: 1889-1893.
 43. Miles AM, Markell MS, Sumari N, Hong J, Friedman EA. Severe hyperparathyroidism associated with prolonged hungry bone syndrome in a renal transplant recipient. *J Am Soc Nephrol* 1997; 8: 1626-1631.
 44. Miller DL, Pre-operative localization and interventional treatment of parathyroid tumours: When and how. *World J Surg* 1991; 15:706-710.
 45. Mitchell BK, Merrell RC, Kinder BK. Localization studies in patients with hyperparathyroidism. *Surg Clin North Am* 1995; 75:483-98.

-
46. Naitoh T, Gagner M, Garcia-Ruiz A, Heniford BT. Endoscopic endocrine surgery in the neck. An initial report of endoscopic subtotal parathyroidectomy. *Surg Endosc* 1998; 12:202-205.
47. National Institute of Health. Diagnosis and management of asymptomatic primary hyperparathyroidism. National Institutes of Health Consensus Development Conference. Consensus Statement 1990; 8: 29-31.
48. Neonakis E, Wheeler MH, Krishnan H, Coles GA, Davies F, Woodhead JS. Results of surgical treatment of renal hyperparathyroidism. *Arch Surg* 1995; 130:643-648.
49. Neumann DR, Esselstyn CB, MacIntyre WJ, et al. Comparison of FDG-PET and sestamibi-SPECT in primary hyperparathyroidism. *J Nucl Med* 1996; 37:1809-1814.
50. Nicholson ML, Veitch PS, Feehally J. Parathyroidectomy in chronic renal failure: comparison of three operative strategies. *J R Coll Surg Edinb.* 1996; 41: 382-387.
51. Nieto J, Ruiz-Cuevas P, Escuder A, Regas J, Callis L. Tertiary hyperparathyroidism after renal transplantation. *Pediatr Nephrol* 1997; 11:65-68.
52. Norman J, Chheda H. Minimally invasive parathyroidectomy facilitated by intraoperative nuclear mapping. *Surgery* 1997; 122:998-1003.
53. Oertli D, Richter M, Kraeznlin M, Staub J J, Obertholzer M. Haas HG, Harder F. Parathyroidectomy in primary hyperparathyroidism preoperative localisation and routine biopsy of unaltered glands are not necessary. *Surgery* 1995; 117: 392-398.
54. Ohta K, Manabe T, Katagiri M, Harada T. Expression of proliferating cell nuclear antigens in parathyroid glands of renal hyperparathyroidism. *World J Surg* 1994; 18: 625-628.

-
55. O'Leary DP, White HJ. Parathyroidectomy for hyperparathyroidism associated with renal disease. *Ann R Coll Surg Engl* 1995; 77: 97-101.
58. Parfitt AM. The hyperparathyroidism of chronic renal failure: A disorder of growth. *Kidney Intern* 1997; 52:3-9.
59. Pearse AGE, Takor-Takor. Embryology of the diffuse neuroendocrine system and its relationship to the common peptides. *Fed Proc* 1979; 38: 228-294.
60. Perinetti HA. Glándula paratiroides. En:PROACI. Primer ciclo. N4. Buenos Aires. Ed. Médica Panamericana. 1997.
61. Ritz E. Early parathyroidectomy should be considered as the first choice. *Nephrol Dial Transplant* 1994; 9:1819-1821.
62. Roe SM, Burns RP, Graham LD., et al. Cost effectiveness of preoperative localisation studies in primary hyperparathyroid disease. *Ann Surg* 1994; 219:582-590.
63. Roe SM, Graham LD, Brock WB, Barker DE. Calciphylaxis: early recognition and management. *Am Surg* 1994; 60:81-86.
64. Serpell JW, Campbell PR, Young AE. Preoperative localisation of parathyroid tumours does not reduce operating time. *Br J Surg* 1991; 78:589-594.
65. Simkin D, Gonzalez Aguilar O, Vannelli A, Pardo H, Simkin D, Onetto C, Decoud J. Controversias en el diagnóstico y tratamiento del hiperparatiroidismo primario. *Rev Argent Cirug* 1999; 77:97-106.
66. Sinha CK, Hamaker R, Hamaker RC, et al. Utility of preoperative radionuclide scanning for primary hyperparathyroidism. *Laryngoscope* 1997; 107: 753.

-
67. Slatopolsky E. Secondary hyperparathyroidism. From physiology to molecular biology. Renal Disease Update. 1998 .ESRD Network of Florida.
68. Slatopolsky E. The treatment of renal osteodystrophy. Renal Disease Update 1998 ESRD Network of Florida.
69. Söreide JA, van Heerden JA, Grant CIS, Lo ChY, Schleck C. Survival after surgical treatment for primary hyperparathyroidism. Surgery 1997; 122:1117-1123.
70. StanburyJ, Lub GN, Nicholson WF. Elective subtotal parathyroidectomy for renal hyperparathyroidism. Lancet 1960; 1: 793-798.
71. Thompson CT, Bowers J, Broadie TA. Preoperative ultrasound and thallium-technetium subtraction scintigraphy in localizing parathyroid lesions in patients with hyperparathyroidism Am Surg 1993; 59: 509.
72. Thompson NW, Eckhauser FE, Harkness JK. The anatomy of primary hyperparathyroidism Surgery 1982; 92: 814-821.
73. Tominaga Y, Johansson H, Takagi H. Secondary hyperparathyroidism: pathophysiology, histopathology and medical and surgical management. Surg Today 1997; 27:787-792.
74. Tominaga Y, Sato K, Numano M, Tanaka Y, Uchida K, Asano H, Haba T, Katayama A, Takagi H. Indications for parathyroidectomy in renal hyperparathyroidism. Acta Chir Austriaca 1996; s 124: 10-13.
75. Uchida K, Tominaga Y, Tanaka Y, Takagi H. Renal transplantation and secondary hyperparathyroidism. Semin Surg Oncol 1997; 13:97-103.
76. Walgenbach S, Hommel G, Junginger T. Prospective evaluation of parathyroid graft function after total parathyroidectomy and heterotopic autotransplantation in renal hyperparathyroidism by bilateral determination of intact parathormone in cubital venous blood. World J Surg 1998; 22: 93-97.

-
77. Wells SA, Gunnells JC, Shelburne JD, Schneider AB, Sherwood LM. Transplantation of the parathyroid glands in man: clinical indications and results Surgery 1975;78:34-41.
78. Worsley MJ, Carty SE, Watson CG. Success of unilateral neck exploration for sporadic primary hyperparathyroidism. Surgery 1993;114: 1024
79. Zmora O, Schachter PP, Heyman Z, Shabtay m; Avigad I, Ayalon A. Correct preoperative localisation: does it permit a change in operative strategy for primary hyperparathyroidism? Surgery 1995; 118:932-935.