

# Tratamiento de reagudizaciones post terapia endodóntica

## *Treatment of exacerbations post endodontic therapy*

Trabajo Final para optar al Título de Especialista en Endodoncia  
Mendoza, Septiembre 2015

AUTOR

**Alumno: OD. CASADO, RUTH ELIZABETH.**

Odontóloga. Jefe de Trabajos Prácticos. Preclínica de Operatoria dental FO UNCuyo. Especialista en Endodoncia FO. UNCuyo.

Facultad de Odontología. Universidad Nacional de Cuyo. Fray Inalacán 475. Ciudad. Mendoza. Argentina. CP (5500).

E-mail: [ruthcasado83@yahoo.com.ar](mailto:ruthcasado83@yahoo.com.ar).

### RESUMEN

Después del tratamiento del conducto radicular puede presentarse un leve dolor incluso cuando el tratamiento se realizó bajo estándares clínicos adecuados, sin embargo, durante la terapia, algunos pacientes pueden experimentar una exacerbación, esta se expresa con síntomas clínicos como dolor espontáneo, a la masticación e hinchazón de los tejidos blandos de cara y mucosa oral en el área del diente tratado, y requiere atención odontológica inmediata. Las exacerbaciones son descritas como un fenómeno polietiológico. El propósito de este trabajo fue mostrar la frecuencia con que ocurren las reagudizaciones, evaluar los factores que intervienen en su aparición y determinar las distintas alternativas de tratamiento. Se presentó un caso clínico de un paciente al que se le realizaron 5 tratamientos endodónticos con diferentes diagnósticos, una sola sesión operatoria. Luego de realizados los tratamientos, se produjo una reagudización en el elemento 14. Se optó como tratamiento la terapia antibiótica. Los factores etiológicos en ocasiones no se pueden determinar con precisión, muchos de los tratamientos son en función de la prevención o del alivio de los síntomas durante la terapia endodóntica.

Palabras claves: tratamiento endodóntico, flare up, exacerbación aguda, dolor post operatorio, infección del conducto radicular.

### ABSTRACT

*After root canal treatment there may be a slight pain even when the treatment was carried out under appropriate clinical standards, however, during therapy, some patients may experience an exacerbation, this is expressed with clinical symptoms such as spontaneous pain, chewing and swelling of the soft tissues of the face and oral mucosa in the area of the treated tooth, and requires immediate dental care. Exacerbations are described as a phenomenon polietiológico. The purpose of this study was to show the frequency of occurrence of exacerbations, evaluate the factors involved in its appearance and determine the various treatment alternatives. A case of a patient who performed five endodontic treatments with different diagnoses, a single operative session was presented. After the treatments performed, an exacerbation occurred in the element 14. antibiotic therapy was chosen as a treatment. Etiological factors sometimes can not be determined accurately, many treatments are based on the prevention or relief of symptoms during endodontic therapy.*

*Key words: endodontic treatment, flare-up, acute exacerbation, postoperative pain, root canal infection.*

## Tratamiento de reagudizaciones post terapia endodóntica

Od. Casado, Ruth Elizabeth

### INTRODUCCIÓN

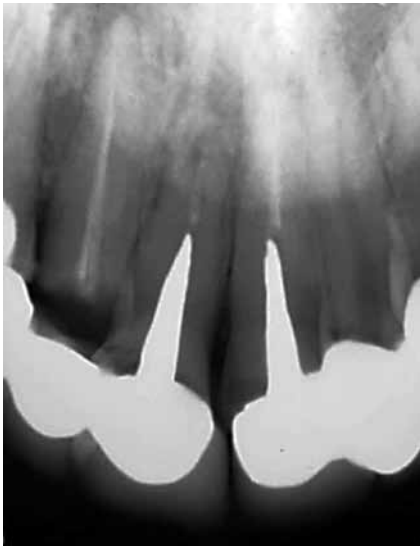La exacerbación aguda de los síntomas durante el tratamiento endodóntico entre sesiones es una complicación bien conocida. Este fenómeno ha sido denominado flare-up aunque la definición exacta de la misma difiere de un autor a otro, por lo resulta difícil comparar los resultados de los estudios. (1) El objetivo principal del tratamiento endodóntico es la preparación biomecánica del conducto radicular (limpieza, conformación, desinfección) y el sellado hermético, que proporcionan las condiciones óptimas para que los tejidos perirradiculares reparen (2). Después del tratamiento del conducto radicular puede presentarse un dolor leve incluso cuando el tratamiento se realizó bajo estándares clínicos adecuados, sin embargo, durante la terapia algunos pacientes pueden experimentar una exacerbación (3), la cual se expresa con síntomas clínicos como dolor a la masticación o espontáneo e hinchazón de los tejidos blandos de la cara y mucosa oral en el área del diente endodónticamente tratado, que se producen poco después de realizado el tratamiento endodóntico, y que requiere atención odontológica inmediata (4). De acuerdo con la literatura la tasa de reagudización después de un tratamiento endodóntico varía de 1,4% a 16% reportándose hasta un 50% (2). Las variaciones publicadas en cuanto a la frecuencia de dolor posoperatorio y reagudizaciones varían debido a las diferencias entre tipo y metodología de estudio (prospectivos y retrospectivos), edad de la pulpa dental, diagnóstico de periodontitis apical, momento en el que se registró el dolor, y experiencia clínica del profesional (5). Actualmente las exacerbaciones son descritas como

un fenómeno polietiológico, en donde intervienen diversos factores, tales como, factores mecánicos (sobreinstrumentación, extrusión de virutas de dentina, extrusión de restos de tejido pulpar infectados a la zona periapical y sobreextensión de la obturación del conducto radicular); factores químicos (irrigantes, medicación intracanal y selladores,) y factores microbiológicos que contribuyen a su aparición (6.). La infección es considerada el factor más importante en la patogénesis de la reagudización. Extruir material orgánico infectado en la región periapical durante la preparación del canal radicular podría causar la exacerbación. Otra hipótesis planteada es el crecimiento selectivo de ciertas especies bacterianas en el interior del conducto como resultado de cambios ecológicos durante el tratamiento endodóntico, produciendo en consecuencia, una reacción aguda en los tejidos periapicales. Por otra parte, nuevos microorganismos pueden penetrar en el canal radicular, como resultado de la preparación o sellado temporal inadecuado del conducto realizados durante la terapia multicita, lo que podría conducir a una reagudización. (3). La intensidad de la reacción inflamatoria puede estar influenciada por varios factores tales como, extensión de los cambios patológicos existentes en la región periapical (7), presencia de especies específicas de bacterias en el conducto radicular (8), tipo de diente, diagnóstico de la pulpa, aparición de dolor preoperatorio y presencia de fístula. Los factores demográficos como edad, sexo y estado de salud general también afectan la frecuencia de aparición de las reagudizaciones. A pesar de la técnica elegida durante la conformación mecánica del conducto radicular cierta

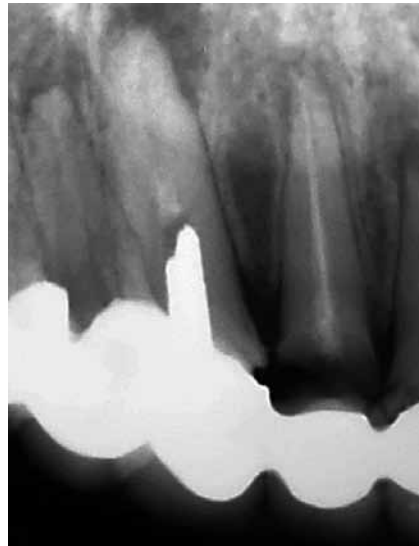
cantidad de restos infectados se extruyen a los tejidos periodontales, la cantidad mínima de extrusión de residuos a través del foramen apical se alcanza utilizando la técnica crown - down con los sistemas de Níquel - Titanio (9). Uno de los factores causantes de las reagudizaciones iatrogénicas del tratamiento endodóntico es la incorrecta toma de la longitud de trabajo del conducto radicular (LT) (10). La obtención de la LT mediante la radiografía depende de la condición de la raíz y de los tejidos periodontales. Resulta imposible localizar el límite cemento - dentina - cemento mediante una radiografía, por otra parte, puede haber distorsión y las estructuras adyacentes se pueden superponer en la imagen, por lo que resulta esencial combinar los datos radiológicos con los resultados de localizador apical electrónico (11) Los irrigantes, la medicación intracanal y los materiales de obturación pueden causar irritación química y dolor después de realizado el tratamiento endodóntico. La destrucción de hueso visible en la radiografía dental es un factor de riesgo postoperatorio que incide en la aparición de las reagudizaciones. La probabilidad de aparición es 9,64 veces mayor cuando se detecta destrucción ósea (10). Se estableció que un 80% de los pacientes que sienten dolor antes del inicio del tratamiento por lo general sienten el dolor después de realizado el mismo (12). Cuando los elementos dentarios tratados fueron molares el dolor se sintió 1,7 veces más en comparación con otros tipos de dientes. (13). La literatura demuestra que no existe una relación directa entre la manifestación de dolor postoperatorio y la cantidad de visitas utilizadas para la

## Tratamiento de reagudizaciones post terapia endodóntica

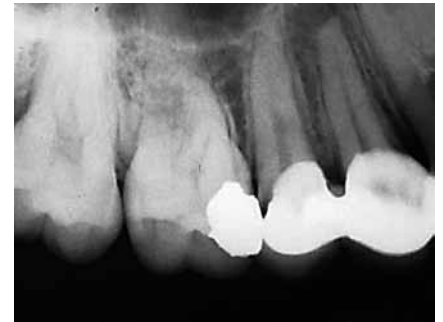Od. Casado, Ruth Elizabeth



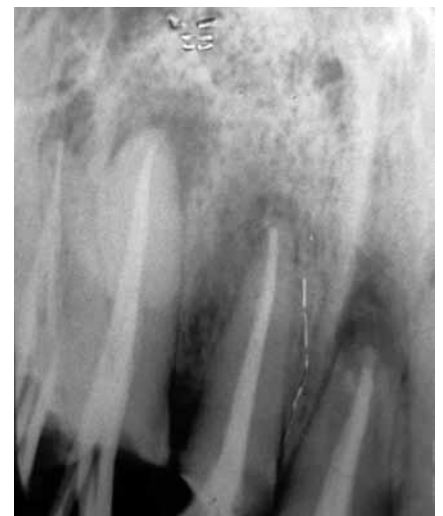**Figura 1:** Radiografía preoperatoria en donde se observan los elementos 11 y 12.



**Figura 2:** Radiografía preoperatoria en donde se observa el elemento.



**Figura 3:** Radiografía preoperatoria en donde se observa el elemento 14 y 15.



**Figura 4:** Radiografía pre final, en donde se observan los elementos 11 y 12

realización del tratamiento endodóntico (14). El hidróxido de calcio es utilizado como medicación intracanal con diversos fines, utilizado medicación intracanal no es útil para prevenir o reducir el dolor postoperatorio. Se estudio la tasa de reagudizaciones cuando se utilizaron antibióticos previos al tratamiento y no encontraron ninguna diferencia con respecto a pacientes que no fueron medicados previo a la intervención endodóntica.

El propósito de este trabajo es presentar la frecuencia de las reagudizaciones y evaluar los factores que intervienen en su aparición, como así también, determinar las distintas alternativas de tratamiento.

### CASO CLÍNICO

Paciente de sexo masculino de 30 años de edad, de nacionalidad Chilena; concurre a la consulta derivado por el prostodoncista para evaluar los elementos dentarios 11 al 15.

Al examen clínico el mismo presentaba un puente de metal porcelana que involucraba los elementos antes men-

cionados en un solo tramo, el cual se encontraba desadaptado, y con movilidad, conjuntamente el área gingival se encontraba inflamada.

A fondo de surco del elemento 11 tejido cicatrizal por cirugía periapical previa. Entre los elementos 13 y 14 se observó la presencia de una fistula que al momento de la consulta, no drenaba. Al examen radiográfico se observó en el elemento 11 una raíz de menor tamaño debido a apicectomía previa, tratamiento endodóntico con obturación deficiente y presencia de una imagen radiolúcida a nivel apical (Fig.1). El elemento 12

Se encontraba abierto a la cavidad bucal, con tratamiento endodóntico y desadaptación de la prótesis (Fig.1). En el elemento 13 se observó material radiopaco en el interior del conducto radicular e imagen radiolúcida periapical (Fig.2). La observación del elemento 14 permitió la visualización a nivel apical de un proceso de remodelación apical. El elemento 15 presentó desadaptación coronaria del puente con ensanchamiento leve del espacio del

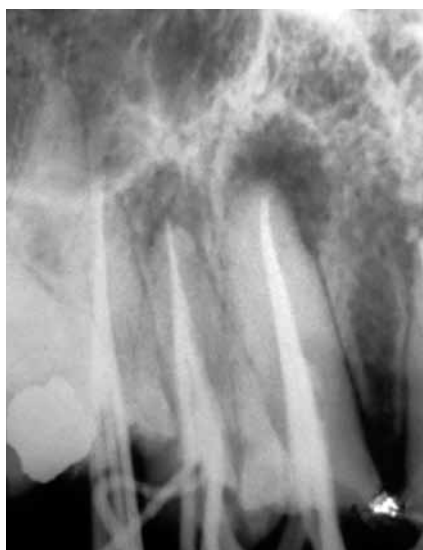ligamento periodontal (Fig.3).

Durante el examen clínico se realizaron pruebas térmicas en donde solo el elemento 15 respondió positivamente. A las pruebas de percusión vertical solo el elemento 13 respondió positivamente. Luego de un minucioso examen clínico y radiográfico se diagnosticó, periodontitis apical crónica en el elemento 11 y 13, terapia endodóntica contaminada por exposición de larga data a la cavidad oral del elemento 12, periodontitis apical supurativa en el elemento 14 y en el elemento 15, pulpa vital y lesión de caries distal.

Tras haber brindado la información de

## Tratamiento de reagudizaciones post terapia endodóntica

Od. Casado, Ruth Elizabeth



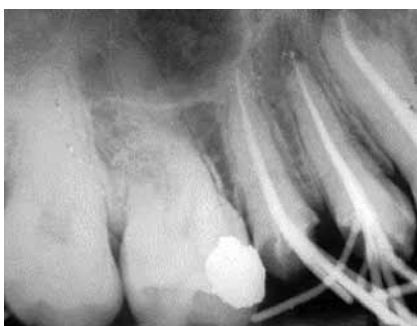**Figura 5:** Radiografía pre final, en donde se observa el elemento 13 obturado a 1 mm del ápice.

los procedimientos a realizar, se obtuvo el consentimiento informado por parte del paciente.

Se procedió a retirar el puente con un extractor de coronas, se colocó anestesia en la zona y se aislaron los elementos. En los elementos 11 a 13 se eliminó la gutapercha de manera manual con limas Hedström (Maillefer, Dentsply, Brasil) de calibres crecientes 30 a 40, estas no ofrecieron gran resistencia, debido a la deficiente condensación.

Se determinó la longitud de trabajo con localizador apical T-Root VI (Foshan Tris Dental Instrument Co., Ltd, China) las cuales fueron determinadas en 12, 15, y 17 mm respectivamente, luego se procedió a la instrumentación mecanizada de los conductos con sistema Wave One (Dentsply, Brasil) limas #25/.08 y #40/.08, los elementos 11 y 13 se continuaron limpiando y conformando con instrumentación manual mediante limas k (M. Access, Maillefer, Suiza) #70 #50 respectivamente.

En los elementos 14 y 15 la apertu-

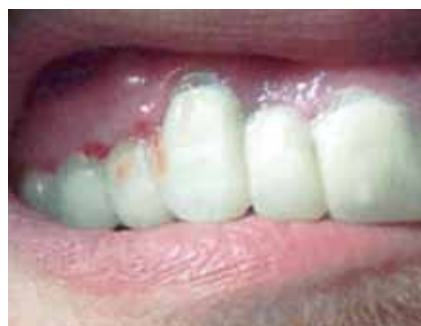

**Figura 6:** Radiografía pre final en donde se observa sobreobtención de 0.5 mm en elemento 14 y en el elemento 15 obturación del conducto con una correcta condensación.

ra se realiza con fresa redonda N° 2, preparación de acceso con limas pre-RaCe® (FKG Dentaire, Suiza) .10 y .08, se establecieron longitudes de trabajo a 18 mm en ambos conductos, se procedió a la instrumentación mecanizada del conducto, con limas Wave One (Dentsply, Brasil) #25/.08 con irrigación de hipoclorito de sodio al 5.25% durante el todo el procedimiento.

Una vez finalizada la limpieza y conformación se procedió al secado de los conductos mediante conos de papel de taper .02, y se prosiguió a calibrar los conos de gutapercha.

En el elemento 11 se utilizó un cono #70/.02 como cono maestro, y para el elemento 13 uno #50/.02 para el elemento 12 se calibró un cono #40/.04, para los elementos 14 y 15 se seleccionaron conos #25/.04, (DiaDent Group International Inc. CANADA & USA) Una vez seleccionados los conos se llevó cemento sellador Sealapex (Sybron / Kerr. EE.UU) con lentulo (VDW, GmbH, München) calibre 25 y se realizó una obturación convencional mediante condensación lateral utilizando conos accesorios MF, F y FM (Dia Dent Group International Inc. CANADA & USA) Debido a que el paciente regresaba a su país de origen se realizaron todos



**Figura 7:** Adaptación provisoria del puente.

los tratamientos en la misma sesión. Radiografías pre finales de los elementos

El puente se adaptó nuevamente con acrílico (Subiton laboratories S.A Argentina) y fue cementado de forma provisoria con cemento de hidróxido de calcio fraguable (Hydro C, Dentsply, Brasil) (Fig.7).

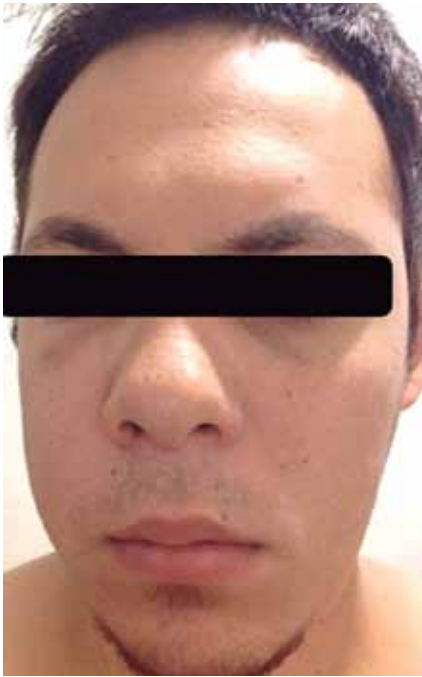A las 48 horas de realizado el tratamiento, se observa inflamación y el paciente refirió dolor por lo que se indicó ibuprofeno 400mg cada 8 horas (Fig.8) .A las 72 horas se observó una reagudización con presencia de una gran inflamación. (Fig. 9).

Motivo por el cual se decidió indicar al paciente la toma de amoxicilina 875mg más ácido clavulánico 125 mg, cada 12 horas; debido a que el paciente no pudo adquirir la medicación recetada concurre a un servicio de emergencias en Chile en donde se le recetó una medicación con menor dosis (amoxicilina 500mg más ácido clavulánico 125 mg) la cual se indicó cada 8 horas. (Fig. 10)

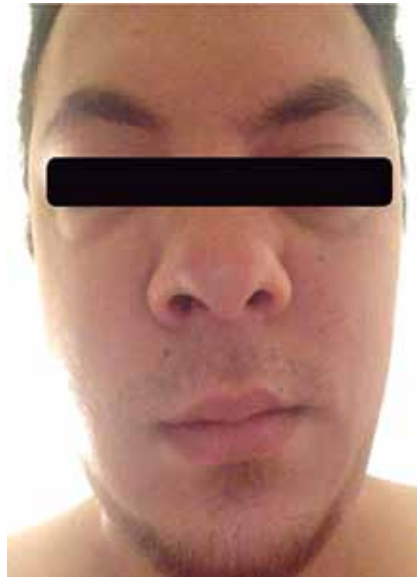En horas de la tarde del mismo día el paciente refirió un absceso fluctuante a fondo de surco. El cual drenó por la fistula un contenido purulento y sanguinolento (Fig.11) Evolución después de 4 días del tratamiento endodóntico, y a 24 horas del comienzo de la terapia antibiótica, y drenaje del absceso, se observó una desinflamación

## Tratamiento de reagudizaciones post terapia endodóntica

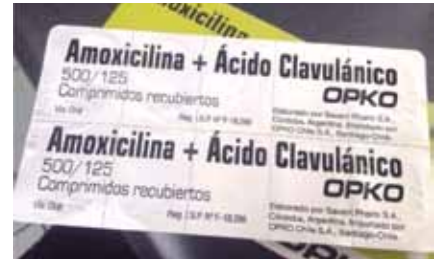
Od. Casado, Ruth Elizabeth



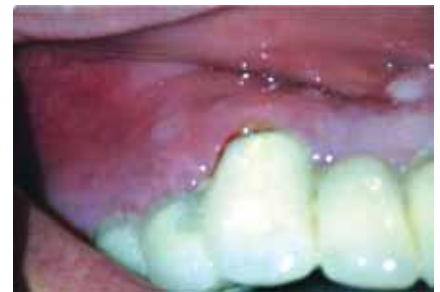**Figura 8:** Fotografía tomada a las 48 hs del tratamiento en donde se observa un mayor volumen facial.



**Figura 9:** Imagen tomada a las 72 hs del tratamiento se observa una reagudización con presencia de una gran inflamación facial



**Figura 10:** Medicación recetada por el servicio de emergencia.



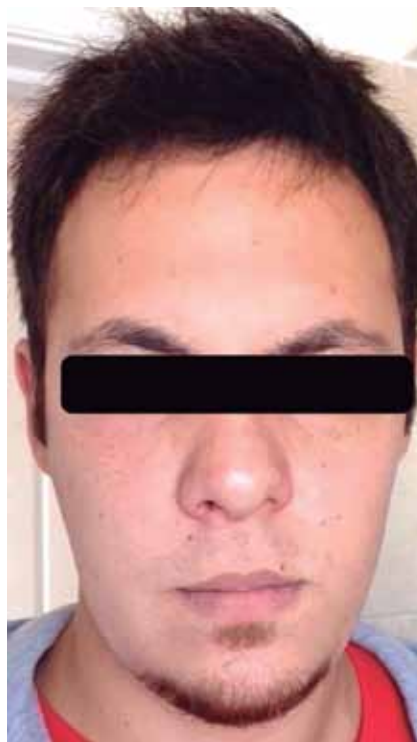**Figura 11:** Fistula en el elemento 14 por el cual drenó el absceso.

notoria de la zona facial y leve infla (Fig.12) A los 6 días de realizado el tratamiento endodóntico, luego de 72hs de terapéutica antibiótica, se observó una evolución satisfactoria, ya que no se observaban signos de inflamación facial. (Fig.13) De la misma manera en la zona intraoral afectada se puede notar como los tejidos recuperaron la salud. (Fig.14)

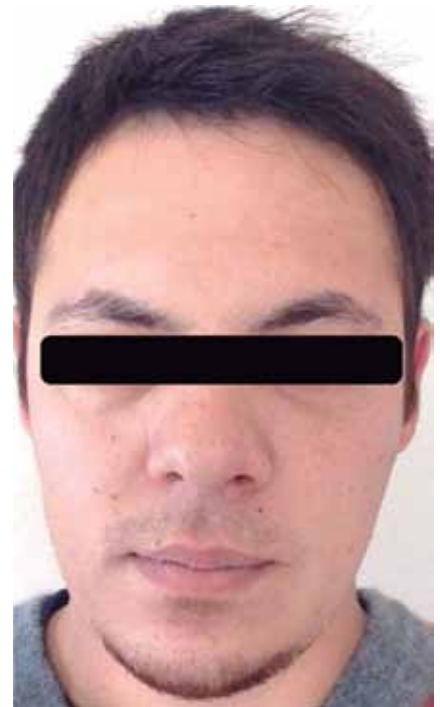Luego de 4 meses de realizadas las endodoncias se realizó un control clínico y radiográfico del paciente.

### DISCUSIÓN

La percepción del dolor es una experiencia muy subjetiva y variable, modulado por múltiples factores físicos y psicológicos, y el reporte del dolor se ve influenciada por distintos factores (15). Además, la medición del dolor está plagada de peligros y oportunidades de errores. Debido a que los fac-



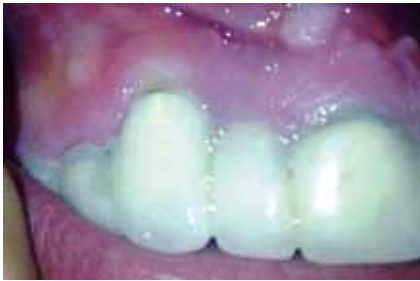**Figura 12:** Luego del drenaje hay una notoria desinflamación facial.



**Figura 13:** A las 72 hs. de administrada una terapéutica antibiótica, no se observan signos de inflamación.

## Tratamiento de reagudizaciones post terapia endodóntica

Od. Casado, Ruth Elizabeth



**Figura 14:** Tejidos periodontales con recuperación de salud.

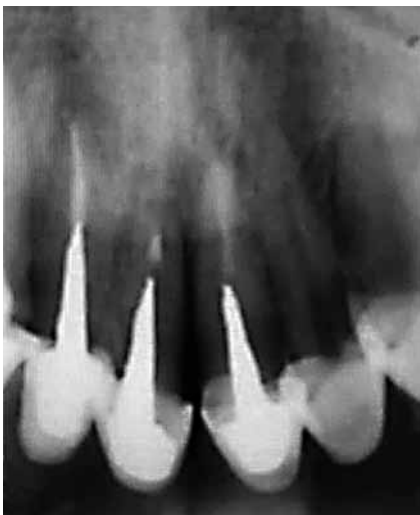tores etiológicos en ocasiones no se pueden determinar con precisión, muchos de los tratamientos se realizan en función de la prevención o del alivio de los síntomas durante la terapia endodóntica. Esto conduce a que no se proponga un tratamiento específico aceptado universalmente.

Uno de los tratamientos defendidos por Cohen (16) ha sido el alivio de la oclusión antes de la endodoncia para la prevención del dolor postoperatorio. Sin embargo no fue más eficaz que la simulación del mismo. La premedicación de la cámara pulpar o el

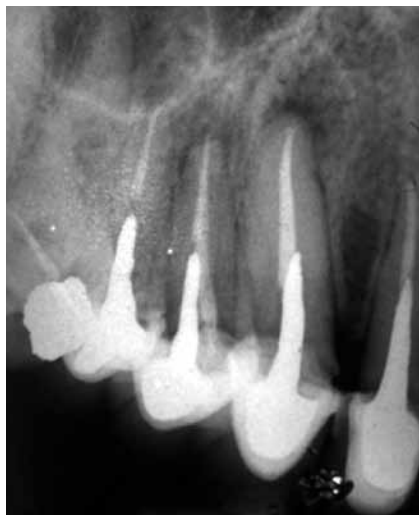conducto radicular en la primera cita para reducir la posibilidad de reagudizaciones causada por impulsión hacia los tejidos periapicales de escombros infectados fue estudiada y no se ha encontrado diferencia en la incidencia de exacerbaciones dolorosas en pacientes cuyos conductos radiculares fueron pre medicados antes de la instrumentación a la de aquellos cuyos conductos radiculares fueron instrumentados completamente (17). Para los casos en donde hay presencia de supuración y en donde la inflamación es severa, el drenaje del exudado es el método más eficaz para reducir el dolor y la inflamación. Muchos clínicos prefieren dejar el conducto radicular abierto hasta que los síntomas hayan desaparecido sin embargo La exposición del conducto a los productos salivales aumenta logarítmicamente el crecimiento bacteriano, introduce nuevos microorganismos y activa la vía alternativa del complemento, todos estos factores llevan a una exacerbación del dolor. Con respecto al tipo de solución de irrigación utilizada, existe

poca diferencia en la incidencia de síntomas postoperatorios, siempre que la solución irrigadora no sea forzada más allá del foramen apical (18). Algunos investigadores informaron que los corticosteroides colocados en el conducto radicular controlan el dolor. No obstante la desventaja de estos es que interfieren con la fagocitosis y la síntesis de proteínas dando como resultado el desencadenamiento de infecciones y un retraso en la reparación (19). El uso sistemático de antibióticos no debe adoptarse como una medida de rutina. Sin embargo parece tener algún valor cuando el paciente presenta signos de afección sistémica, como celulitis, fiebre, malestar general y toxemia. El uso popular de la penicilina, se debe a que diferentes estudios encontraron en conductos radiculares infectados un predominio de microorganismos sensibles a la misma. Con respecto al dolor de origen dental este puede ser controlado mediante el uso de analgésicos, la actividad anti-inflamatoria y analgésica de los agentes anti-inflamatorios no esteroideos (AINE) tales como el ibuprofeno, y naproxeno entre muchos otros (20).

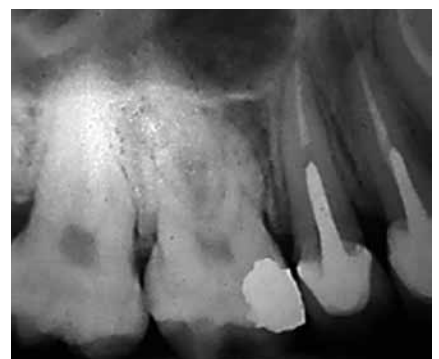De hecho, plantean que el dolor puede aliviarse mediante la administración de placebos. Actúan ali-



**Figura 16:** Radiografía de Control a los 4 meses. Se observa la rehabilitación de los elementos dentarios.



**Figura 17:** Radiografía de control a los 4 meses, en donde se observa una disminución de la radiolucidez apical en zona del canino.



**Figura 18:** Radiografía de control a los 4 meses, se observa rehabilitación de los elementos 14 y 15.

## Tratamiento de reagudizaciones post terapia endodóntica

Od. Casado, Ruth Elizabeth

viando la ansiedad y son bastante eficaces en un alto porcentaje de los casos. Las instrucciones o sugerencias dadas al paciente son herramientas de gran alcance en el control del dolor. Además, los pacientes que reciben información sobre las posibles consecuencias dolorosas son menos propensos a reaccionar de forma exagerada al dolor

**CONCLUSIÓN**

Tras la finalización de la terapia endodóntica, algunos pacientes pueden presentar sintomatología dolorosa. La incidencia de dolor después del tratamiento endodóntico en una o múltiples sesiones no varía considerablemente.

Debido a la complejidad que conlleva el tratamiento endodóntico en todas

sus fases y evolución, las explicaciones detalladas a los pacientes acerca de los procedimientos, beneficios esperados y las posibles respuestas de dolor, ayudan a aliviar la ansiedad.

Dada la alta frecuencia de desarrollo de las reagudizaciones, estas deben ser consideradas como parte importante en la planificación de la terapia endodóntica.

**BIBLIOGRAFÍA**

- 1- RIMMER A. (2001). *The Flare-Up Index: A Quantitative Method to Describe the Phenomenon*. *J Endod*; 19 (5): 255 – 256
- 2- UDOYE CH, AGUWA E. *Flare - up incidence and related factors in adults*. *J Dent Oral Hyg* 2010; 2:19-22.
- 3- SIQUEIRA JF. *Microbial causes of endodontic flare - ups*. *Int Endod J* 2003; 36:453-63.
- 4- GOTLER M, BAR-GIL B, ASHKENAZI M. *Postoperative pain after root canal treatment: a prospective cohort study*. *Int J Dent* 2012; 2012:310467.
- 5- ARIAS A, DE LA MACORRA JC, HIDALGO JJ, AZABAL M. *Predictive models of pain following root canal treatment: a prospective clinical study*. *Int Endod J* 2013 2013; 8:784-93.
- 6- SELTZER S, NAIDORF IJ. *Flare-ups in endodontics: part I—etiological factors*. *J Endod*
- 7- TROWBRIDGE HO, EMLING RC. *Inflammation: a review of the process*. 5th ed. Chicago: Quintessence, 1997
- 8- CHAVEZ DE PAZ VILLANUEVA LE. *Fusobacterium nucleatum in endodontic flare-ups*. *Oral Surg Oral Med Oral Pathol Oral Radiol Endod* 2002; 93:179–83.
- 9- KARA TUNCER A, GEREK M. *Effect of working length measurement by electronic apex locator or digital radiography on postoperative pain: a randomized clinical trial*. *J Endod* 2014; 40:38-41.
- 10- IQBAL M, KOHLI E. *Incidence and factors related to flare - ups in a graduate endodontic programme*. *Int Endod J* 2009; 42:99-104.
- 11- SILVA EJ, MENAGED K, AJUZ N, MONTEIRO MR, COUTINHO- FILHO TDE S. *Postoperative pain after foraminal enlargement in anterior teeth with necrosis and apical periodontitis: a prospective and randomized clinical trial*. *J Endod* 2013; 39:173-6.
- 12- SATHORN C, PARASHOS P, MESSER H. *The prevalence of postoperative pain and flare - up in a single- and multiple – visit endodontic treatment: a systematic review*. *Int Endod J* 2008; 41:91-9.
- 13- DALL AQ, JOUHAR R, KHOSO N. A. *Comparison of inter-appointment pain between ledermix and no intracanal medicament in acute apical periodontitis*. *J Liaquat Univ MedHealth Sci* 2011; 3:106-11.
- 14- FIGINI L, LODI G, GORNI F, GAGLIANI M. *Single versus multiple visits for endodontic treatment of permanent teeth: a Cochrane systematic review*. *J Endod* 2008; 34:1041-7.
- 15- BENDER IB. *Pulpal pain diagnosis: a review*. *J Endod* 2000; 26:175–9
- 16- COHEN S. *Endodontic emergencies*. In: Cohen S, Burns RC, eds. *Pathways of the pulp*. 2nd ed. St. Louis: CV Mosby Co., 1980:31.
- 17- BALABAN FS, SKIDMORE AE, GRIFFIN JE. *Acute exacerbations following initial treatment of necrotic pulps*. *J Endodon* 1984; 10:78-81.
- 18- FOLEY DB, WEINE FS, HAGEN JC, DEOBARRIO JJ. *Effectiveness of selected irrigants in the elimination of Bacteroides melaninogenicus from the root canal system: an in vitro study*. *J Endodon* 1983; 9:236.
- 19- MOSKOW A, MORSE DR, KRASNER P, FURST ML. *Intracanal use of a corticosteroid solution as an endodontic anodyne*. *Oral Surg* 1984; 58:600.
- 20- FLOWER RJ. *Drugs which inhibit prostaglandin biosynthesis*. *Pharmacol Rev* 1974; 26:3